КРИОАБЛАЦИЯ – МОДНОЕ ВЕЯНИЕ ИЛИ ЭФФЕКТИВНАЯ МЕТОДИКА? ОБЗОР ЛИТЕРАТУРЫ И СОБСТВЕННЫЕ ДАННЫЕ 8

ФЬЮЖН-БИОПСИЯ В ДИАГНОСТИКЕ РАКА ПРОСТАТЫ – РЕВОЛЮЦИЯ ТОЧНОСТИ 18

ВЕСТНИК РОССИЙСКОГО ОБЩЕСТВА УРОЛОГОВ

2023 г. №4

УЧРЕДИТЕЛЬ – ОБЩЕРОССИЙСКАЯ ОБЩЕСТВЕННАЯ ОРГАНИЗАЦИЯ «РОССИЙСКОЕ ОБЩЕСТВО УРОЛОГОВ»

Гостеприимная Казань тепло встретила участников ежегодного XXIII конгресса РОУ

14–16 сентября 2023 г. в Казани состоялось главное ежегодное событие для профессионального урологического сообщества – XXIII конгресс Российского общества урологов. Программа мероприятия в полной мере отразила его девиз «Новые дороги – новые шаги», позволив участникам получить огромное количество новой и полезной информации, обменяться опытом и поделиться инновационными методиками.

Председатель РОУ, ректор ФГАОУ ВО «Первый МГМУ им. И.М. Сеченова» Минздрава России (Сеченовский университет), председатель Совета ректоров медицинских и фармацевтических вузов России, академик РАН, профессор, д.м.н. **Петр Витальевич Глыбочко** отметил: *«Проведение такого значимого мероприятия, как XXIII конгресс РОУ, позволяет врачам своевременно узнавать о новых технологиях, перенимать опыт коллег, внедрять в свою работу инновационные лечебно-диагностические методики, а значит, еще эффективнее помогать пациентам»*.

В общей сложности площадка конгресса объединила более 2,6 тыс. участников из России и зарубежных стран: Белоруссии, Казахстана, Киргизии, Палестины, Таджикистана, Турции, Узбекистана. В течение трех дней насыщенной работы было представлено более 400 докладов на самые актуальные темы в области урологии: диагностика и лечение мочекаменной болезни, инфекций мочеполовой системы, гиперплазии простаты; вопросы онкоурологии, андрологии, реконструктивно-пластической урологии и междисциплинарного взаимодействия. Участники обсудили новые возможности фармацевтики, лучевой терапии и импортозамещающих технологий, ознакомились с результатами последних мировых исследований и новейшими технологиями. На пленарных и секционных заседаниях, образовательных семинарах, симпозиумах, мастер-классах и видеосессиях выступили более 350 спикеров, в т.ч. эксперт из Турции **Jean de la Rossette** и представители Евразийской ассоциации урологов (ЕААУ). Состоялось заседание профильной комиссии по урологии, где, по словам академика РАН, главного внештатного специалиста-уролога Минздрава России, главного внештатного специалиста-уролога ДЗМ, члена президиума РОУ, заведующего кафедрой урологии НОИ клинической медицины им. Н.А. Семашко ФГБОУ ВО «Российский университет медицины» Минздрава России, д.м.н., профессора **Пушкаря Дмитрия Юрьевича**, «было принято много судьбоносных решений, в т.ч. в отношении проекта изменения профессионального стандарта российского уролога, который сейчас находится на стадии обсуждения».

В учебный график конгресса гармонично вписались турнир по мини-гольфу и квест-игра, победители получили поощрительные призы. Работу мероприятия сопровождала выставка медицинского оборудования и фармацевтической продукции от 85 компаний-спонсоров.

На торжественном открытии конгресса состоялось вручение престижной премии «Дело жизни» выдающимся экспертам-урологам и дружественным организациям. Высокую награду получили:

• *В номинации «Полвека в профессии»:* **Лоран Олег Борисович**, член президиума РОУ, заведующий кафедрой урологии и хирургической андрологии ГБОУ ДПО РМАПО Минздрава России, заслуженный деятель науки РФ, академик РАН, главный редактор газеты «Вестник РОУ», д.м.н., профессор.

• *В номинации «Верность профессии»:* **Коган Михаил Иосифович**, заместитель председателя РОУ по науке, директор НИИ урологии и нефрологии РостГМУ, заведующий кафедрой урологии и репродуктивного здоровья человека с курсом детской урологии-андрологии ФПК и ППС РостГМУ, президент Ассоциации урологов Дона, заслуженный деятель науки РФ, д.м.н., профессор; **Понукалин Андрей Николаевич**, начальник отдела реконструктивной уронефрологии и трансплантации почки НИИ фундаментальной и клинической уронефрологии, руководитель клиники урологии, доцент кафедры урологии Саратовского ГМУ им. В.И. Разумовского, залуженный врач РФ, к.м.н.

• *В номинации «Развитие урологии в регионе»:* **Ширанов Кирилл Александрович**, врач-уролог КДЦ «Здоровье» (Ростов-на-Дону), к.м.н.

• *В номинации «Развитие урологии в регионе»:* **Комяков Борис Кириллович**, член правления РОУ, главный внештатный специалист-уролог Комитета по здравоохранению Санкт-Петербурга, заведующий кафедрой урологии ФГБОУ ВО «СЗГМУ им. И.И. Мечникова» Минздрава России, руководитель научно-практического центра урологии СПБ ГБУЗ «ГМПБ №2», заслуженный врач РФ, д.м.н., профессор.

• *В номинации «Развитие урологии в регионе»:* **Аляев Юрий Геннадьевич**, почетный председатель РОУ, почетный заведующий кафедрой урологии ФГАОУ ВО «Первый МГМУ им. И.М. Сеченова» Минздрава России (Сеченовский университет), чл.-корр. РАН, главный редактор журнала «Урология», заслуженный деятель науки РФ, почетный член EAU, д.м.н., профессор.

• *В номинации «За верность и плодотворное сотрудничество»:* **ИД «Бионика Медиа Инновации»** .

• *В номинации «Самый публикуемый автор»* : **Коган Михаил Иосифович**.

• *В номинации «Самый молодой автор»:* **Мартов Алексей Алексеевич**, студент V курса Института клинической медицины ФГАОУ ВО «Первый МГМУ им. И.М. Сеченова» Минздрава России (Сеченовский университет).

• *В номинации «Надежное партнерство»:* **ООО «Астеллас фарма продакшн»**.

Также во время церемонии открытия были вручены медали «За заслуги перед РОУ» **Ситдыковой Марине Эдуардовне**, заведующей кафедрой урологии им. акад. Э.Н. Ситдыкова, ФГБОУ ВО «Казанский ГМУ» Минздрава России, заслуженному врачу Республики Татарстан, заслуженному врачу РФ, д.м.н., профессору, и **Терновому Сергею Константиновичу**, заведующему кафедрой лучевой диагностики и терапии ФГАОУ ВО «Первый МГМУ им. И.М. Сеченова» Минздрава России (Сеченовский университет), руководителю отдела томографии института кардиологии им. А.Л. Мясникова российского кардиологического научно-производственного комплекса Минздравсоцразвития, главному специалисту по лучевой диагностике ГМУ УДП РФ, академику РАН, заслуженному деятелю науки РФ, д.м.н., профессору. Отдельной грамотой «За вклад в развитие российской урологии» был награжден академик РАН **Пушкарь Дмитрий Юрьевич**.

До встречи на следующем XXIV конгрессе РОУ 12-14 сентября 2024 г. в Екатеринбрге!

ВЕСТНИК № 4
РОССИЙСКОГО ОБЩЕСТВА УРОЛОГОВ

Главный редактор
Лоран Олег Борисович, академик РАН, д.м.н., профессор, заведующий кафедрой урологии и хирургической андрологии ФГБОУ ДПО РМАНПО МЗ РФ, член Президиума РОУ

Заместитель главного редактора
Газимиев Магомед Алхазурович, д.м.н., профессор, Директор НМИЦ по профилю «урология», заместитель директора Института урологии и репродуктивного здоровья человека, ФГАОУ ВО Первый МГМУ им. И.М. Сеченова МЗ РФ (Сеченовский университет), исполнительный директор Российского общества урологов

Шеф-редактор
Гаджиева Заида Камалудиновна, д.м.н., руководитель отдела анализа кадровой политики, образовательных программ и научных исследований НМИЦ по профилю «урология» ФГАОУ ВО Первый МГМУ им. И.М. Сеченова МЗ РФ (Сеченовский университет), научный редактор журнала «Урология», заместитель исполнительного директора Российского общества урологов

Редакционный совет
проф. Аль-Шукри С.Х. (Санкт-Петербург)
проф. Братчиков О.И. (Курск)
проф. Велиев Е.И. (Москва)
проф. Данилов В.В. (Владивосток)
проф. Журавлев В.Н. (Екатеринбург)
проф. Коган М.И. (Ростов-на-Дону)
проф. Комяков Б.К. (Санкт-Петербург)
проф. Крупин В.Н. (Нижний Новгород)
проф. Кульчавеня Е.В. (Новосибирск)
проф. Медведев В.Л. (Краснодар)
академик РАН, проф. Павлов В.Н. (Уфа)
академик РАН, проф. Пушкарь Д.Ю. (Москва)
проф. Ситдыкова М.Э. (Казань)

Редакция газеты «Вестник Российского общества урологов»
Адрес: 117485 Москва,
ул. Обручева, д. 30, стр. 1.
Телефон: (495) 786-25-57 (доб. 189)
E-mail: polyakova@bionika-media.ru

Заведующая редакцией
Елена Полякова
Отдел дизайна и верстки
Александр Ларин, Марина Лындина, Марина Григорьева, Марина Полякова
Отдел полиграфии
Дмитрий Тужиков

Учредитель
Общероссийская общественная организация «Российское общество урологов»

Издатель:
www.bionika-media.ru
ООО «Бионика Медиа Инновации»

Председатель Совета директоров
Ирина Красивская

Генеральный директор
Ольга Горяинова

Размещение рекламы:

Руководитель департамента продаж рекламы в медицинской прессе
Наталия Дивлекеева
Телефон: (495) 786-25-57 (доб. 131)
E-mail: divlekeeva@bionika-media.ru

Подписка и распространение
Телефон: 8(495) 786-25-41
E-mail: subscription@bionika-media.ru

Периодичность: 4 номера в год
Газета зарегистрирована Федеральной службой по надзору в сфере связи, информационных технологий и массовых коммуникаций (Роскомнадзор)
Регистрационный номер
ПИ № ФС 77–54177 от 17.05.2013 г.

Газета набрана и сверстана в ООО «Бионика Медиа Инновации», отпечатана в ООО «Борус-Принт». 115201 г. Москва, 1-й Котляковский переулок, дом 3, этаж 1, оф. 10.

Тираж 5000 экз.
Цена свободная Номер подписан 20 декабря 2023 г. Время подписания в печать: по графику 10:00 фактическое 10:00
Полное или частичное воспроизведение редакционных материалов, опубликованных в газете «Вестник Российского общества урологов», запрещается, за исключением случаев письменного согласия редакции.

Уважаемые коллеги, друзья!

В сентябре 2023 г. в г. Казани состоялся XXIII конгресс Российского общества урологов, в котором приняли участие 2,6 тысяч врачей из различных регионов России и восьми зарубежных стран, что свидетельствует о все более возрастающем интересе к этому главному ежегодному событию для профессионального урологического сообщества. В газете содержится краткая информация о трех днях насыщенной работы конгресса, на котором было представлено более 400 докладов по актуальным проблемам урологии. Традиционно в рамках научной программы конгресса много внимания было уделено вопросам консервативного лечения пациентов, страдающих нарушениями мочеиспускания на фоне доброкачественной гиперплазии предстательной железы. Академик Д.Ю. Пушкарь подчеркнул, что на основе 25-летней урологической практики оригинальный препарат Омник является «точкой опоры» в лечении симптомов нижних мочевых путей у мужчин.

Российское общество урологов продолжает развивать образовательный онлайн-проект академии РОУ «Инновации и лидеры», те коллеги, которые по каким-либо причинам не принимали участие в этом проекте, могут познакомиться с основными докладами на страницах газеты.

Заслуживает внимания представленный на осенней сессии академии РОУ доклад профессора Х.С. Ибишева «Чем грозит использование анаболических стероидов в немедицинских целях». Профессор подчеркнул, что у мужчин, длительно применяющих препараты тестостерона в немедицинских целях, развивается вторичный гипогонадизм, сопровождающийся нежелательными явлениями со стороны мочевыводящих путей и половых органов.

В настоящем номере газеты опубликованы доклады, посвященные фитотерапии некоторых урологических заболеваний, в частности, доброкачественной гиперплазии предстательной железы. Профессор Е.С. Шпиленя призвал коллег обратить внимание на большой рынок растительных препаратов на фоне неутихающей полемики, как помочь пациентам с ДГПЖ. По мнению эксперта Пермиксон – средство патогенетической терапии доброкачественной гиперплазии предстательной железы с высоким профилем безопасности и доказанным многолетней практикой противовоспалительным действием.

Актуальной является информация наших коллег из Сеченовского университета и клиник Австрии и Израиля о целесообразности использования комбинированной фьюжн- и систематической трансперинеальной биопсии простаты, которая позволяет свести к минимуму вероятность пропуска клинически значимого рака.

От имени редколлегии газеты «Вестник Российского общества урологов» поздравляю всех коллег с наступающим Новым годом. Здоровья и успехов в творчестве!

Олег Борисович Лоран
главный редактор, академик РАН, д.м.н., профессор

Гидронефроз: как лучше, чтобы было лучше?

В рамках Академии РОУ «Инновации и лидеры», которая прошла 29 ноября 2023 г. в режиме онлайн, с докладом, посвященным современным методам хирургического лечения такого серьезного заболевания, как гидронефроз, выступил главный внештатный уролог ДЗ Краснодарского края, главный трансплантолог Краснодарского края, заместитель главного врача по урологии ГБУЗ «НИИ – Краевая клиническая больница № 1 им. проф. С.В. Очаповского» Минздрава Краснодарского края, заведующий кафедрой урологии ФГБОУ ВО «Кубанский государственный медицинский университет» (Краснодар), д.м.н., профессор **Владимир Леонидович Медведев.**

Диагностика и классификация

В начале своего выступления В.Л. Медведев отметил, что, несмотря на внедрение современных методов диагностики и хирургии, процент рецидивов этого заболевания все еще достаточно высок.

Спикер обратил внимание на этиологию гидронефроза. Факторы развития заболевания можно разделить на врожденные и приобретенные. К врожденным относятся рубцевание клапанов мочеточника, асимметрия мускулатуры стенки и аберрантные сосуды. К приобретенным факторам можно отнести ранее перенесенные операции по поводу стриктуры лоханочно-мочеточникового сегмента (ЛМС) и хронические инфекции верхних мочевыводящих путей.

Диагностика гидронефроза на сегодняшний день не представляет большого труда. При помощи ультразвукового исследования (УЗИ) диагностируется расширение чашечно-лоханочной системы (ЧЛС) и просматривается состояние начального отдела мочеточника. Возможно определение аберрантного сосуда. Обструктивные изменения могут выявляться при помощи допплерографии. По-прежнему достаточно часто используется в диагностике внутривенная урография. Она традиционно применялась для определения состояния ЧЛС. Введение фуросемида может использоваться для подтверждения диагноза, в частности, для исключения расширенной необструктивной полостной системы (так называемой мешковидной лоханки).

Наиболее информативным методом диагностики на сегодняшний день является компьютерная томография. Она позволяет осуществлять 3D-реконструкцию, видеть различные фазы, состояние сосудов и ЧЛС, протяженность стриктуры и др. На основании этого исследования можно выстраивать план оперативного вмешательства.

Для определения функционального состояния органа применяется радиоизотопная ангиореносцинтиграфия. Для нее препаратом выбора является 99mTc-MAG3, поскольку он имеет высокую скорость выведения. Диуретическая (фуросемидная) ренограмма проводится для оценки обструктивного и необструктивного гидронефроза (наличие или отсутствие нисходящего склона на ренограмме). Важно тщательно соблюдать протокол данного исследования: наводнять пациента перед введением радиоизотопа, устанавливать необходимое время между инъекцией и визуализацией.

Для полноценной диагностики должна быть выполнена ретроградная уретеропиелография. Это инвазивный метод, он используется при отсутствии информации о мочеточнике. С помощью этого метода можно определить протяженность стриктуры ЛМС, проходимость мочеточника дистальнее сужения, исключить дисплазию верхней трети мочеточника.

На сегодняшний день нет единой классификации данной нозологии. У детей, как правило, применяется классификация Onen, последний вариант которой был предложен в 2020 г. У взрослых в нашей стране обычно используется классификация Н.А. Лопаткина. Она пока единственная, предложенная отечественными авторами. Общего стандартизированного подхода на сегодняшний день нет, а большинство классификаций основано на анатомических изменениях без учета функциональных показателей.

Хирургия: как получить нужный результат?

Метод пиелопластики подбирается в зависимости от протяженности стриктуры ЛМС. При коротких стриктурах (до 2 см) может применяться ампутационная или лоскутная пиелопластика. При длинных (2–6 см) – лоскутная пиелопластика, аппендикулярный лоскут, буккальный графт, а также заместительная кишечная пластика.

Среди ампутационных пиелопластик выделяют вертикальную (по Хайнц-Андерсену) и горизонтальную. Первая является одним из наиболее изученных методов. К ее преимуществам можно отнести достаточно высокую распространенность и большой накопленный опыт наблюдения за пациентами. Недостатками данного метода В.Л. Медведев назвал необходимость моделирования спатуляции мочеточника без возможности расширения, а также начало формирования анастомоза с «проблемной» зоны спатуляции.

Горизонтальная пиелопластика, несмотря на то, что это относительно новый метод, который требует дальнейших исследований, по мнению В.Л. Медведева, имеет ряд существенных преимуществ. Прежде всего это возможность моделирования протяженности спатуляции в зависимости от длины анастомоза. Окончание анастомоза в «проблемной» зоне спатуляции. Возможность увеличения длины спатуляции в зависимости от формируемого анастомоза. «Проблемная» зона спатуляции остается без натяжения, не претерпевает тракций во время шитья.

Успех ампутационных пиелопластик, по данным литературы, составляет от 94 до 100%, вне зависимости от доступа [1]. Для того, чтобы улучшить результаты ампутационной пиелопластики, необходимо соблюсти ряд условий. Например, необходимо исключить использование энергий для гемостаза в зоне ЛМС. Важно обеспечить экономное выделение мочеточника из тканей и сохранение его от брыжейки. Должно отсутствовать натяжение в зоне анастомоза. Это может быть достигнуто широким выделением лоханки из окружающих тканей. Рассечение лоханки и мочеточника должно производиться только «холодными» ножницами. Нельзя захватывать мочеточник инструментами. Слишком частые швы могут приводить к ишемии зоны анастомоза. В шов необходимо захватывать небольшую площадь стенки мочеточника с обязательным прошиванием слизистой. Нельзя допускать перекручивание мочеточника. При подозрении на негерметичность необходимо сразу же прибегнуть к дополнительному дренированию ЧЛС либо к смене стента. Удалять страховой дренаж следует максимально быстро.

Лоскутная пиелопластика, аугментация аппендиксом, использование слизистой полости рта показали примерно одинаковый уровень успеха как при лапароскопическом, так и при робот-ассистированном доступе [2]. При протяженных стриктурах мочеточника может применяться роботическая уретропластика (аугментация/заместительная) с уровнем успеха 90% [3]. Использование слизистой ротовой полости для аугментации протяженных стриктур дает хорошие результаты в 97% случаев [4].

В завершение В.Л. Медведев сделал следующие выводы:

- Отсутствие единой классификации для гидронефроза, а также стадийность, основанная на морфофункциональном состоянии почек, не позволяют делать убедительные прогнозы относительно результатов оперативного лечения.
- У пациентов с непротяженными стриктурами (до 2 см) должны выполняться ампутационные пластики ЛМС, которые, как правило, дают хорошие результаты.
- В выборе тактики лечения и в определении метода пиелопластики решающее значение имеет информация о состоянии верхней трети мочеточника.
- Функциональные результаты пиелопластики после мини-инвазивных доступов сопоставимы и зависят от опыта хирурга и стадии патологического процесса.

Елена Яковлева

ЛИТЕРАТУРА

1. Ficarra V, Iannetti A, Vianello F, Mottrie A. Different pyeloplasty approaches, similar excellent results. Eur Urol. 2014 Feb;65(2):453-4.
2. Cheng S, Fan S, Wang J, Xiong S, Li X, Xu Y, Li Z, Guan H, Zhang P, Zhu H, Huang C, Zhang L, Yang K, Li X, Zhou L. Laparoscopic and robotic ureteroplasty using onlay flap or graft for the management of long proximal or middle ureteral strictures: our experience and strategy. Int Urol Nephrol. 2021 Mar;53(3):479–488.
3. Jun MS, Stair S, Xu A, Lee Z, Asghar AM, Strauss D, Stifelman MD, Eun D, Zhao LC; Collaborative of Reconstructive Robotic Ureteral Surgery (CORRUS). A Multi-Institutional Experience With Robotic Appendiceal Ureteroplasty. Urology. 2020 Nov;145:287–291.
4. Liang C, Wang J, Hai B, Xu Y, Zeng J, Chai S, Chen J, Zhang H, Gao X, Cheng G, Yang X, Hou T, Li W, Xiao X, Li B. Lingual Mucosal Graft Ureteroplasty for Long Proximal Ureteral Stricture: 6 Years of Experience with 41 Cases. Eur Urol. 2022 Aug;82(2):193–200.

Постлучевые повреждения мочеточников: теория и практика

На прошедшей 29 ноября 2023 г. в режиме онлайн академии РОУ «Инновации и лидеры» особый интерес вызвало выступление заведующего кафедрой урологии и хирургической андрологии ГБОУ ДПО «РМАНПО» Минздрава России, заслуженного деятеля науки РФ, академика РАН, члена президиума Российского общества урологов, д.м.н., профессора **Олега Борисовича Лорана**. Его доклад назывался «Постлучевые билатеральные повреждения мочеточников: факторы риска, варианты лечения».

Причины и следствия

В начале выступления О.Б. Лоран отметил, что изменения в мочевой системе при злокачественных опухолях, как правило, бывают связаны с нарушением оттока мочи из почек и могут встречаться у 13–80% больных раком шейки матки (РШМ). Причиной тому является особенность терапии РШМ. Более чем в 80% случаев в состав комбинированного лечения включается лучевая терапия. Постлучевые повреждения мочеточников в виде стриктур могут быть выявлены у 31,6% [1] *больных*. Еще в конце XIX в. (наблюдение Saxinger, 1867) было показано, что больные карциномой шейки матки чаше умирали от уремии, а не от основного заболевания.

Лучевые повреждения мочеточников можно разделить на ранние (через три недели от начала облучения) и поздние. Лучевой уретерит морфологически проявляется отеком и гиперемией всех слоев мочеточника. При этом воспалительный процесс усугубляется изменениями в окружающей клетчатке (лучевой периуретерит, параметрит, тазовый целлюлит). Поздние лучевые повреждения мочевыводящих путей нередко проявляются в виде стриктур мочеточников. Частота их возникновения после лучевого лечения РШМ может колебаться от 0,4 до 42% наблюдений [2]. Данный диапазон обусловлен тем, что процент постлучевой обструкции мочеточников одними авторами рассчитывается из общего числа леченых больных, а другими – из числа летальных исходов, наступивших в результате сужения мочеточников после лучевой терапии.

Факторами риска развития постлучевых стриктур мочеточников являются доза облучения, внутриполостная гамма-терапия, а также наличие сопутствующей инфекции мочевыводящих путей.

Говоря о клинической характеристике пациентов с такими осложнениями, О.Б. Лоран обратил внимание на то, что у 35% из них суммарно поглощенная доза радиации составляла 100–140 и более ГР.

Продолженный рост или рецидив РШМ нередко становится причиной обструкции верхних мочевыводящих путей. Частота такого осложнения при рецидиве наблюдается в 52—100% случаев. Это можно объяснить тем, что на фоне постлучевых изменений в тазовых органах и клетчатке повреждающая способность раковой инфильтрации резко усиливается.

Примеры из практики

До последнего времени дискутируется вопрос о выборе метода дренирования при клинических проявлениях обструктивной уропатии, при наличии одно- или двухстороннего поражения мочеточников, а также с учетом прогноза течения основного заболевания (РШМ). О.Б. Лоран отметил, что при наличии обструктивной уропатии, обусловленной РШМ или постлучевыми стриктурами мочеточников, показано дренирование верхних мочевыводящих путей посредством установки уротеральных стентов или чрескожная пункционная нефростомия.

Говоря о мочеточниковых стентах, О.Б. Лоран подчеркнул, что при постлучевых стриктурах подобное дренирование нецелесообразно и даже вредно, поскольку может привести к более тяжелым рубцовым изменениям. Предпочтение следует отдать чрескожной пункционной нефростомии.

Далее О.Б. Лоран привел несколько клинических наблюдений из своей практики.

Первый пример: пациентка, 33 года, которой в 2004 г. была проведена сочетанная лучевая терапия РШМ. В 2006 г. выявлен внутритазовый лучевой фиброз, двусторонний уретрогидронефроз, лучевой цистит и ректит. У больной были сильные боли внизу живота, примесь крови в моче, гипертермия до 38° С. Ей была выполнена билатеральная нефростомия, проведена гемостатическая терапия. Через год после лечения обследование показало нормальную функцию мочевыводящих путей и сохраненную емкость мочевого пузыря.

Другая пациентка, 51 год, в 1989 г. прошла лучевую терапию, которая вызвала облитерацию нижней трети обоих мочеточников. В 2011 г. ей была проведена кишечная пластика мочеточников. О.Б. Лоран подчеркнул, что использование собственной ткани мочевыводящих путей в таких случаях невозможно и нецелесообразно.

Еще одна пациентка, 34 года, в 2007 г. ей провели комплексное лечение РШМ, которое включало неоадъювантную и адъювантную лучевую терапию. У нее развились постлучевые стиктуры мочеточников, были установлены двусторонние нефростомы. В 2009 г. была проведена кишечная пластика мочеточников. После операции компьютерная томография показала удовлетворительное состояние верхних мочевыводящих путей.

Более подробно О.Б. Лоран остановился на наблюдении пациентки 37 лет, которой в 2010 г. была проведена расширенная экстирпация матки с придатками, а также химиолучевая терапия. У нее развились стриктуры обоих мочеточников, и в 2011 г. были установлены билатеральные нефростомы. Однако они не обеспечивали удовлетворительной уродинамики и оттока мочи из верхних мочевыводящих путей. Стенты были удалены и проведена кишечная пластика мочеточников. Контрольное обследование через три года показало удовлетворительную функцию верхних мочевыводящих путей и нормальную емкость мочевого пузыря. В настоящее время пациентка прекрасно себя чувствует, не имеет проблем с мочеиспусканием. Маркеры РШМ отрицательные.

Более сложное клиническое наблюдение. Пациентка, 46 лет, у которой после комбинированного лечения РШМ в 2004 г. и нескольких реконструктивных операций на мочевыводящих путях сформировался кишечно-пузырный свищ, сморщился мочевой пузырь. В больнице по месту жительства ей наложили нефростому справа и вывели на кожу левый мочеточник. В 2010 г. пациентке была проведена пластика кишечно-пузырного свища и формирование ортотопического мочевого пузыря по Штудеру. Контрольное обследование показало, что у пациентки удовлетворительное состояние верхних мочевыводящих путей и нормальная емкость мочевого пузыря. Практически можно констатировать выздоровление.

О.Б. Лоран отметил, что, к сожалению, не всегда удается полностью реабилитировать в медицинском плане пациенток. При наличии деструкции нижних мочевыводящих путей, поражении мочеиспускательного канала, замыкательного аппарата приходится выполнять суправезикальную деривацию мочи. В частности, он привел такой пример: пациентка, 50 лет, в 2005 г. у нее случился рецидив РШМ. После сочетанной лучевой терапии развились стриктуры нижней трети обоих мочеточников, тяжелый постлучевой фиброз мочевого пузыря, постлучевая деструкция уретры. Ей была выполнена операция Брикера.

Иногда удается использовать правую половину толстого кишечника для формирования гетеротопического мочевого пузыря с катетеризируемой сухой аппендико-пупочной стомой. В качестве примера О.Б. Лоран привел клиническое наблюдение пациентки (38 лет), перенесшей в 2010 г. расширенную экстирпацию матки с транспозицией придатков и сочетанную лучевую терапию. У нее развился постлучевой рецидивный пузырно-влагалищный свищ, сморщенный мочевой пузырь. В 2015 г. ей была выполнена цистэктомия и формирование гетеротопического континентного резервуара по Mainz pouch I с созданием удерживающего механизма по принципу Монти. В настоящее время пациентка имеет вполне удовлетворительное состояние мочевыводящих путей, не стесняется носить открытые купальники, путешествует, катается на горных лыжах.

Завершая выступление О.Б. Лоран резюмировал, что лечение больных с лучевыми повреждениями органов мочеполовой системы при онкологических заболеваниях должно проводиться в специализированных лечебных учреждениях, имеющих опыт ликвидации указанных осложнений. До принятия решений о возможности и методах ликвидации постлучевых осложнений необходимо исключить продолженный рост или рецидив онкологического заболевания. Проблема постлучевых осложнений в онкогинекологии может быть решена только совместными усилиями гинекологов, лучевых терапевтов и урологов.

ЛИТЕРАТУРА

1. Maier U, Hofbauer J. Urologische Komplikationen nach kurativer Strahlentherapie gynäkologischer Karzinome [Urologic complications following curative radiotherapy of gynecologic cancers]. Urologe A. 1986 Jan;25(1):33-7.
2 . Zerbib M, Teyssier P, Steg A. Les sténoses urétérales après traitement des cancers du col utérin: fibrose post-radiothérapique ou récidive néoplasique? [Ureteral stenosis after treatment of uterine cervical cancer: post-radiotherapy fibrosis or neoplastic recurrence?]. J Chir (Paris). 1983 Oct;120(10):503-13.

Оперативное лечение удвоения уретры у мальчиков: практический опыт

В рамках академии РОУ «Инновации и лидеры» с докладом «Современные подходы к хирургическому лечению удвоения уретры у мальчиков» выступил врач-детский уролог-андролог РДКБ ФГАОУ ВО «РНИМУ им. Н.И. Пирогова» Минздрава России, член EAU, член правления Российского общества урологов, д.м.н. **Герман Владимирович Козырев**.

Редкая патология

В начале выступления докладчик отметил, что удвоение уретры у мальчиков – достаточно редкая аномалия. Максимальный опыт ведения этого заболевания был представлен специалистами из Индии, которые описали 19 таких наблюдений [1]. Как правило, встречаются единичные эпизоды и отсутствует какое-либо обобщение. В 1976 г. была предложена классификация Effman [2]. В соответствии с ней выделяют два типа, каждый из которых разделен в свою очередь на несколько подтипов. Г.В. Козырев отметил, что в своей работе он встречался с типами IIA-2Y и IIA-2. За пять лет в РДКБ ФГАОУ ВО «РНИМУ им. Н.И. Пирогова» было семь пациентов с такими аномалиями. Средний возраст установления диагноза – 10 месяцев.

Тип IIA-2Y – предполагает, что основная уретра открывается на промежности, под мошонкой и оттуда осуществляется мочеиспускание широкой струей, а добавочная – на головке полового члена, она дисплазирована и выделяет мочу по каплям. Тип IIA-2 – предполагает, что обе уретры открываются на головке полового члена, причем основная расположена чуть ниже, она более вентральна, а добавочная уретра тонкая и пациент мочится двумя струями.

Тактика и реализация

Всех своих пациентов Г.В. Козырев условно разделил на две группы. Первая – с типом IIA-2. У пациентов этой группы две уретры сливаются в общую шейку мочевого пузыря, один из меатусов находится на верхушке головки полового члена, второй – на дорзальной поверхности. Для этой группы было выбрано одноэтапное оперативное лечение, включающее иссечение добавочной уретры, расположенной по дорзальной поверхности. Вторая группа более сложная. Это тип IIA-2 Y. У пациентов этой группы две уретры сливаются в общую шейку мочевого пузыря. Один из меатусов находится на верхушке головки полового члена, второй – на 2 см выше ануса. В данном случае необходимо трехэтапное оперативное лечение. На первом этапе производится иссечение добавочной стволовой уретры и вшивание трансплантата слизистой щеки на вентральную поверхность от головки до промежностной части. Второй этап (через полгода после приживления слизистой щеки) – это формирование уретры от головки до мошоночного отдела. На третьем этапе осуществляется уретро-уретроанастомоз между собственной и артифициальной уретрой. В некоторых случаях оперативное лечение проводилось в два этапа. Однако при таком подходе послеоперационный период осложнялся образованием стеноза в зоне анастомоза. Поэтому было решено разделять лечение на три этапа.

Результаты проведенного оперативного лечения оценивались через месяц, три месяца и год после операции. У всех пациентов было достигнуто самостоятельное мочеиспускание из меатуса на головке полового члена. У пациентов первой группы отмечен негрубый рубец на дорзальной поверхности полового члена. Среди пациентов второй группы у двух человек образовался стеноз в зоне уретро-уретроанастомоза. Это потребовало проведения соответствующей операции, чтобы ликвидировать данное осложнение. У одного пациента выявлен свищ уретры, который также был ушит. Максимальная скорость мочеиспускания составила от 7 до 12 мл/сек. Среднее значение этого показателя – 9,5 мл/сек.

Г.В. Козырев резюмировал, что при типе IIA-2 одномоментное иссечение добавочной уретры можно считать «золотым стандартом». При типе IIA-2Y этапная уретропластика (с использованием трансплантата слизистой щеки и иссечение добавочной уретры) позволяет добиться нормальной анатомии и нормального мочеиспускания. Предпочтительно в данном случае разделять лечение на три этапа, чтобы снизить риск осложнений (стеноз уретры и свищ). Также Г. В. Козырев подчеркнул, что их количество при проведении этапной уретропластики сопоставимо с числом осложнений при оперативном лечении промежностной гипоспадии.

В завершение был продемонстрирован фильм, где участники академии смогли увидеть конкретное клиническое наблюдение и практическое выполнение операции.

1. Wani SA, et al. Urethral Duplication in Children: Experience of Twenty Cases. J Indian Assoc Pediatr Surg. 2019;24(4):275-80.
2. Effmann EL, et al. Duplication of the urethra. Radiology. 1976;119(1):179-85.

Омник – точка опоры для мужского здоровья

В рамках научной программы XXIII конгресса РОУ много внимания было уделено вопросам медицинской помощи пациентам с симптомами нижних мочевыводящих путей на фоне доброкачественной гиперплазии предстательной железы. Этой проблеме был посвящен сателлитный симпозиум «Омник – точка опоры» (при поддержке компании ООО «Астеллас Фарма Продакшен»).

История и современность

Открыл симпозиум **главный внештатный специалист уролог, заведующий кафедрой урологии НОИ клинической медицины имени Н.А. Семашко ФГБОУ ВО «Российский университет медицины» Минздрава России, академик РАН, профессор, д.м.н. Дмитрий Юрьевич Пушкарь.** В своем при-

ветственном слове он подчеркнул, что современные урологи не представляют, как можно обходиться без оригинального тамсулозина Омник, который широко применяется в клинической практике уже более 25 лет и является «Точкой опоры» в лечении СНМП у мужчин.

Доклад «Официальная версия» представил **доцент кафедры урологии НОИ клинической медицины им. Н. А. Семашко ФГБОУ ВО «Российский университет медицины» Минздрава России, к.м.н. Александр Николаевич Берников**. Прежде всего он констатиро-

вал, что появление на фармацевтическом рынке альфа-адреноблокаторов изменило представления о лечении пациентов, страдающих СНМП/ДГПЖ.

Появившись в 1970-х гг., эти лекарственные средства прошли эволюцию от неселективных препаратов к селективным. Сегодня они на вооружении урологов, врачей общей практики и экстренной медицинской помощи во всем мире. При этом, согласно данным 2016 г., в США за 18 мес. было выписано 70 млн страховых рецептов на такой альфа-адреноблокатор, как тамсулозин, из них 72 тыс. новых.

Первое исследование в отношении тамсулозина (1997 г.) по подбору оптимальной дозы [1] показало, что во всех группах пациентов (принимавших препарат в дозе 0,2; 0,4; 0,6 мг) наблюдалось улучшение симптомов. При этом доза в 0,4 мг продемонстрировала хорошие результаты и благоприятный профиль безопасности. Затем в Европе и США был проведен ряд краткосрочных клинических исследований. Одно из них [2] выявило увеличение скорости мочеиспускания и улучшения по шкале симптомов до 48% у всех пациентов, принимающих тамсулозин при частоте побочных явлений, сравнимой с группой плацебо.

После продления этого исследования до года [3] средний показатель изменений симптомов по шкале Американской ассоциации урологов составил 9,4 балла (при приеме 0,4 мг тамсулозина), 9,7 балла (при приеме 0,8 мг тамсулозина) и 6,5 балла (в группе плацебо). Частота нежелательных явлений была выше у пациентов, принимавших 0,8 мг.

Долгосрочное исследование, продолжавшееся 5,5 года, показало, что действие тамсулозина не зависит от длительности его применения, размера простаты и уровня ПСА [5]. Подобные результаты продемонстрировало и Американское многоцентровое исследование (P. Narayan и соавт.), продолжавшееся более шести лет. В свою очередь в России была запущена многоцентровая наблюдательная программа NEOS по оценке применения препарата «Омник Окас» пациентами с СНМП на фоне ДГПЖ. В программу вошли 7 тыс. пациентов, за которыми наблюдали в течение 6 мес. По ее результатам динамика выраженности симптомов по шкале IPSS и показатели накопления и опорожнения мочевого пузыря уже к третьему визиту пациентов продемонстрировали четкое снижение по сравнению с первым. В то время, как показатели качества их жизни значительно выросли.

Наблюдательные постмаркетинговые исследования, в которых приняли участие пациенты, страдающие помимо СНИМП/ДГПЖ и другими заболеваниями (сахарный диабет, бронхиальная астма, артериальная гипертензия, сердечно-сосудистые заболевания), показали, что влияние тамсулозина на артериальное давление во всех группах было клинически незначимым.

Особого внимания специалистов требуют пациенты с ДГПЖ и острой задержкой мочи (ОЗМ) на фоне ДГПЖ, для лечения которых в распоряжении медиков еще относительно недавно были только катетер и цистостома. Тактика лечения при ОЗМ у таких пациентов зависит от вероятности восстановления самостоятельного мочеиспускания.

Наиболее популярный метод борьбы с ОЗМ – дренирование мочевого пузыря уретральным катетером. При этом, по международным данным, примерно 70% врачей назначают сегодня таким пациентам после нескольких дней дренирования альфа-адреноблокаторы.

Опыт кафедры урологии МГМСУ им. А.И. Евдокимова свидетельствует о том, что назначение тамсулозина в таких случаях может действительно помочь восстановить мочеиспускание. Были проанализированы истории болезней 73 пациентов в возрасте от 47 до 89 лет, поступивших с диагнозом ОЗМ на фоне ДГПЖ, со средним объемом мочевого пузыря до катетеризации около 948 мл и средним объемом предстательной железы около 63,8 см^3. Оказалось, что при приеме тамсулозина самостоятельное мочеиспускание после удаления уретрального катетера восстановилось у 32 (43,8%) из 73 пациентов. У 20 (27,4%) больных качество мочеиспускания оказалось достаточно хорошим, чтобы рекомендовать им продолжение медикаментозной терапии альфа-адреноблокатором в амбулаторных условиях. У 12 (16,4%) после удаления катетера, несмотря на восстановившееся мочеиспускание, сохранялись выраженные СНМП или количество остаточной мочи превышало 150–200 мл (что не позволяло рекомендовать им амбулаторное лечение), выполнено оперативное лечение. Вместе с тем, несмотря на то что проведенное лечение не избавило больных от необходимости операции, оно позволило выполнить полный цикл обследований и перевести операцию из разряда экстренной в плановую. Как подчеркнул докладчик, в этой ситуации альфа-адреноблокаторы не избавляют пациентов от задержки мочи, но помогают ее купировать, что немаловажно. Резюмируя свое выступление, эксперт привлек внимание коллег к методическим рекомендациям «Тамсулозин: доказанная эффективность и клинический опыт» (Д.Ю. Пушкарь, А.Н. Берников).

Особенности российского пациента

Главный врач Университетской клиники НОИ «Высшая школа клинической медицины им. Н.А. Семашко» ФГБОУ ВО «Российский университет медицины» Минздрава России, д.м.н., профессор Павел Ильич Раснер выступил с

сообщением «Кулуарный разговор». Эксперт акцентировал внимание коллег на особенностях российского пациента с СНМП/ДГПЖ, который существенным образом отличается от европейского и американского. По имеющимся данным [6], причинами обращения к урологу с СНМП 70% пациентов старше 60 лет называют вялую струю мочи. При этом опросники IPSS демонстрируют, что пациентов всех возрастных групп симптомы фазы опорожнения мочевого пузыря беспокоят больше, чем симптомы фазы накопления. В то время, как у американских и европейских пациентов, по данным работ, большее беспокойство вызывают симптомы фазы накопления, а вялая струя мочи занимает пятое место среди причин обращения к врачу, на первом же месте – ноктурия. И в целом российские мужчины обращаются к урологу значительно позже, при этом объем предстательной железы у них больше.

Что касается лечения, то в подавляющем большинстве случаев (65%)

таким пациентам назначаются альфа-адреноблокаторы [6]. О том, насколько это соответствует американским или европейским стандартам, можно судить по результатам большого исследования, включающего 6,5 млн наблюдений. Из этого массива выделили истории болезни почти 1,5 млн мужчин старше 40 лет, среди которых 213 тыс. нуждались в назначении лекарственной терапии по поводу расстройства мочеиспускания. Через полгода 45% этих пациентов продолжали лекарственную терапию, а 55% ее прекратили. Из тех, кто продолжил прием препаратов, 72% принимали альфа-адреноблокаторы, 14% – комбинированную терапию, 13% – ингибиторы 5-альфа-редуктазы (5- ARI). Через 12 мес. лекарственное лечение продолжали 28 тыс. пациентов (10% от тех, кому терапия была назначена), причем 87% принимали альфа-адреноблокаторы, 8% – комбинированную терапию и менее 5% – 5-ARI.

В российском исследовании [6] более трех лет принимали альфа-адреноблокаторы 33% больных, в течение 1–3 лет – 58,3%, менее года – 8,5%. То есть более 90% российских пациентов с СНМП принимают альфа-адреноблокаторы более года, преимущественно тамсулозин (73%).

В рейтинге популярности медикаментозной терапии среди всех лекарственных препаратов тамсулозин также имеет значительную долю – почти 45%.

Мировую статистику иллюстрирует недавняя большая корейская работа, в которой проанализированы лекарственные назначения пациентам с СНМП за 12 лет. Выяснилось, что 87% назначений приходятся на альфа-адреноблокаторы, из них 54% – на тамсулозин.

На этом фоне позиция 5-ARI выглядит куда скромнее. Во-первых, потому что продолжаются споры, какого объема должна быть ПЖ, чтобы назначить эти препараты. В Европейских рекомендациях – больше 40 см^3, при том что по российским понятиям это совсем небольшая железа. Проблемы есть и по части нежелательных явлений и приверженности лечению. По данным американского исследования, лечение препаратами 5-ARI дает результаты, только если оно продолжается более 12 мес. Но мало кто из пациентов принимает их столь длительно. Не стоит также забывать и о так называемом постфинастеридном синдроме. Согласно масштабному исследованию с участием более 2 млн наблюдений из Шведской национальной базы данных, деменция наступает на 22% чаще на фоне приема финастерида и на 10% чаще на фоне приема дутастерида, болезнь Альцгеймера – на 20 и 28% соответственно, депрессия – на 61 и 68% [7].

По данным другой американской работы, прервали лечение из-за нежелательных явлений (НЯ) на фоне лечения 42% пациентов, принимавших финастерид, и 57% – принимавших дутастерид. Причем НЯ могут сохраняться и после отмены препарата.

Показательны данные российского исследование [8] по долгосрочному использованию тамсулозина. В ее рамках 300 пациентов применяли тамсулозин, еще 300 – фитопрепараты. Особенностью данного наблюдательного исследования было то, что все препараты пациенты приобретали в аптеке самостоятельно. Спустя 8 лет принимать препараты продолжали 78% пациентов в группе тамсулозина и 16% – в группе фитотерапии. А это значит, что пациенты сами сделали свой выбор в пользу препарата, который их полностью удовлетворяет.

Отдельно лектор поднял важный вопрос влияния альфа-адреноблокаторов на сексуальное здоровье мужчин, в частности расстройство эякуляции. Большой метаанализ, включающий около 20 исследований на данную тему, показал, что эти расстройства чаще возникают на фоне альфа-адреноблокаторов, чем на фоне плацебо, но у тамсулозина таких явлений значительно меньше. Что касается вероятности эректильной дисфункции на фоне альфа-адреноблокаторов, то, согласно исследованиям, она такая же, как у плацебо.

В этом же метаанализе есть работы, ставящие вопрос о положительном влиянии альфа-адреноблокаторов на сексуальное здоровье пациентов. Но, по мнению докладчика, однозначный вывод на их основании сделать невозможно.

В завершение П.И. Раснер привел соображения в отношении выбора препарата тамсулозин с учетом того обстоятельства, что в РФ зарегистрировано более 30 лекарственных средств данного наименования от разных производителей, по большей части генерических. В этой связи он сообщил, что со своей стороны отдает предпочтение оригинальному препарату «Омник Окас», который применяется 25 лет, фигурирует во многих научных работах и исследованиях и зарегистрирован во многих странах мира.

Врач как проводник перемен

Сателлитный симпозиум завершился выступлением **клинического психолога, бизнес-тренера, Сергея Борисовича Насибяна**, который пред-

ставил доклад «Эмоциональное выгорание врачей как механизм психологической защиты и способ экономии ресурсов в условиях эмоционального перенапряжения».

Эксперт рассказал участникам симпозиума, что такое профессиональное выгорание и чем оно отличается от усталости, а также перечислил его причины и проявления. В числе последних потеря баланса и психологическое перенапряжение, потеря смысла деятельности и экзистенциальный кризис, обесценивание деятельности и редукция личных достижений. Для преодоления состояния эмоционального выгорания необходимо обнаружить напряжение и снять, распознать тревогу и научиться справляться, принять потерю энергии и восполнить. При этом эксперт указал на профессиональный опыт как на фактор устойчивости.

С. Б. Насибян поделился с врачами психологическими установками, помогающими избежать эмоционального перенапряжения в профессиональной жизни. В частности, клинический психолог подчеркнул, что для психологической гармонии важен баланс, а для его обретения необходима точка опоры. И в этом смысле заявленная тема симпозиума «Омник – точка опоры» выражает синергию знаний и понятий. Обращаясь к центральному вопросу симпозиума, докладчик высказал мнение, что надежные и проверенные лекарственные препараты могут избавлять от проблем, в том числе и психологических, не только пациента, но и врача, помогая выстраивать правильные отношения. Ибо лекарство не равно здоровью и исцелению, поскольку исцеление связано с психологическим состоянием пациента. Вместе с тем важно понимать, что, назначая препарат, врач становится лишь проводником перемен. Он не снимает с пациента ответственности за его прием, в том числе длительный, а меняет его отношение к своему здоровью.

Елена Яковлева

* Показанием к медицинскому применению препарата Омник согласно ИМП является: лечение дизурических расстройств при ДГПЖ.

ЛИТЕРАТУРА

1.Abrams P, Speakman M, Stott M. et al. A dose–ranging study of the efficacy and safety of tamsulosin, the first prostate–selective α1A–adrenoreceptor antagonist, in patients with benign prostatic obstruction (symptomatic benign prostatic hyperplasia). BJU Int. 1997;80(4):587–96.
2. Lepor H. Phase III multicenter placebo–controlled study of tamsulosin in benign prostatic hyperplasia. Tamsulosin Investigator Group. Urology 1998; 51: 892–900
3. Lepor H. Long–term evaluation of tamsulosin in benign prostatic hyperplasia: placebo-controlled, double-blind extension of phase III trial. Tamsulosin Investigator Group. Urology 1998; 51: 901–6.
4. Speakman M. et al. Tamsulosin is effective in patients with lower urinary tract symptoms/benign prostatic hyperplasia, irrespective of prostate size. Presented during the XVIIIth congress of the European Association of Urology (EAU), 12–15 March 2003, Madrid. Eur Urol Suppl 2003;2:75 [Abstract 289].
5. Speakman M, Snijder R, Anthonijs G, Doyle C, Carter A. Tamsulosin is effective in patients with lower urinary tract symptoms/benign prostatic hyperplasia, irrespective of prostate size. Presented during the XVIIIth congress of the European Association of Urology (EAU), 12–15 March 2003, Madrid. Eur Urol Suppl 2003;22:159 [Abstract 625].
6. Пушкарь Д.Ю., Раснер П.И. и др. Урология 2018. №3. С. 20-28.
7. Garcia-Argibay M, Hiyoshi A, Fall K, Montgomery S. Association of 5α-reductase inhibitors with dementia, depression, and suicide. JAMA Netw Open. Published online December 22, 2022. doi:10.1001/jamanetworkopen.2022.48135. doi:10.1001/jamanetworkopen.2022.48135
8. Давидов М.И., Локшин К.Л., Горбунова И.С. Урология. 2015. № 2.

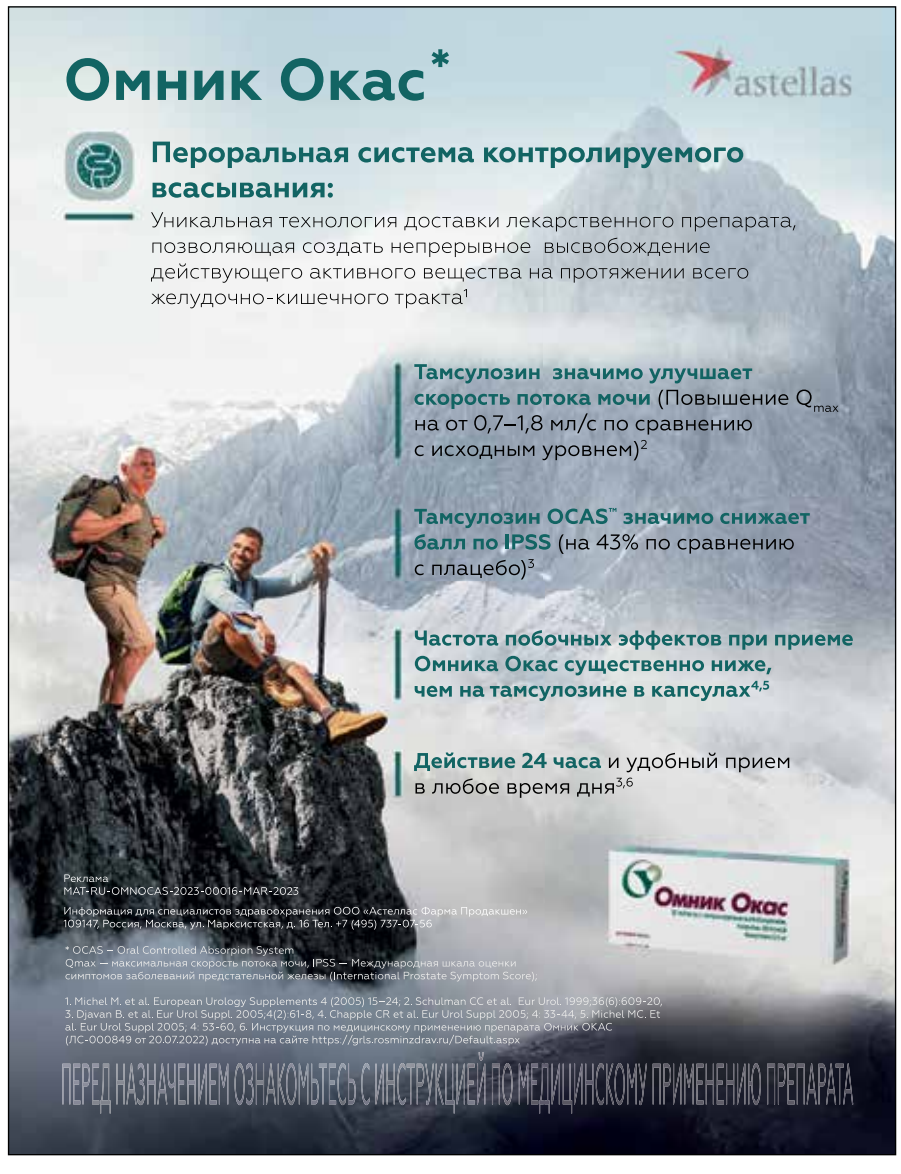

Криоаблация – модное веяние или эффективная методика?

К.Ю. ЩЕЛКУНОВА, К.Р. АЗИЛЬГАРЕЕВА, С.Х. АЛИ, Е.А. БЕЗРУКОВ, М.С. ТАРАТКИН, М.А. ГАЗИМИЕВ

ФГАОУ ВО «Первый МГМУ им. И.М. Сеченова» Минздрава России (Сеченовский университет), Москва, Россия

На данный момент большинство профессиональных сообществ называет криоаблацию методом, который равноценен по эффективности резекции (при опухолях размером менее 3 см). Считается, что ее необходимо использовать у пожилых пациентов и/или имеющих интеркуррентные заболевания

Введение

Начало XXI в. многие ученые и историки характеризуют как технологический скачок – дискретный этап развития страны или отрасли, представляющий замену предшествующей технологии на принципиально новую. От высокотравматичных открытых вмешательств повсеместно отказываются и переходят к лапароскопическим, роботическим и эндоскопическим методикам. Особенно активно развивается область минимально инвазивных методов лечения онкологических заболеваний (например, криоаблация, радиочастотная аблация (РЧА), микроволновая и лазерная аблации). Анализ базы данных PubMed показал, что в период с 2000 по 2022 г. количество публикаций, включающих термины «криоаблация» и «почечно-клеточный рак», возросло в среднем в 11 раз [1].

Чрескожная криоаблация – операция, во время которой в ткань почки вводят специальные зонды. Поступающий по ним газ обеспечивает локальную заморозку ткани до -40 °С и последующую ее разморозку, что ведет к некрозу и разрушению образования. Процедура может проходить как под общей, так и под местной анестезией, для визуального контроля используют УЗИ, КТ и МРТ [2].

По данным Российских клинических рекомендаций 2022 г., проведение аблации рекомендовано для определенной когорты пациентов – людей старше 75 лет, имеющих коморбидный фон, ассоциированный с высоким операционным риском. Размер опухоли должен быть до 4,0 см, ее рост – экзофитным [3].

Несмотря на то, что в общественном сознании криоаблация все еще считается новым экспериментальным методом лечения, международные сообщества и ассоциации давно рекомендуют ее использовать. Американская урологическая ассоциация исключила криоаблацию из списка экспериментальных методов в 1996 г., Европейская ассоциация урологов – в 2009 г. На данный момент большинство профессиональных сообществ называет криоаблацию методом, который равноценен по эффективности резекции (при опухолях размером менее 3 см) [4]. Считается, что ее необходимо использовать у пожилых пациентов и/или имеющих интеркуррентные заболевания [5, 6], т.е. в тех случаях, когда стандартные способы лечения сопровождаются высоким уровнем риска.

Онкологические результаты

Настолько прочные позиции криоаблации в международных рекомендациях объясняются значительным количеством крупных научных работ, подтверждающих высокую эффективность и безопасность метода. R. H. Thompson и соавт. из клиники Мэйо (США) проанализировали данные 1424 пациентов с почечно-клеточным раком стадии T1N0M0. Средний возраст больных составил 71,6 года (65–79), средний размер опухоли – 2,9 см. Пациентов разбили на три группы: большей части (n=1057) выполнена резекция почки с образованием, остальным выполнена криоаблация (n=187) и радиочастотная аблация почки (n=180). Трехлетняя безрецидивная выживаемость у пациентов, которым выполнена резекция почки и криоаблация, была практически идентична, 98% после проведения обеих операций. Выживаемость без метастазов за трехлетний период в случае криоаблации составила 100%, резекция почки показала 99%-ный результат. Авторы подчеркивают, что добиться таких показателей им помог грамотный отбор пациентов. При этом когорта, которой было выполнено классическое хирургическое пособие, имела более низкий индекс коморбидности Чарльсона [7].

В числе этих работ была публикация G. Guazzoni и соавт., где проанализированы данные 123 пациентов с возрастной медианой, равной 62,3 года. Средний размер опухоли составлял 2,14 см. У 69 пациентов по результатам биопсии был диагностирован почечно-клеточный рак. У 44 из них раково-специфическая выживаемость после проведения криоаблации составила 100%, общая выживаемость – 93,2% при медиане наблюдения 41 месяц [9]. Salagierski, M. и соавт. в систематическом обзоре 2018 г. суммировали данные 64 ретроспективных исследований [8]. Криоаблация расценивается авторами как эффективная альтернатива резекции почки для опухолей менее 3 см. При этом авторы ряда публикаций отмечают, что данный подход можно использовать для лечения пациентов с более крупными размерами образований.

Из 299 пациентов M. Rizzo и соавт. отобрали 45 пациентов высокого операционного риска с индексом коморбидности Чарльсона, равным 6. Средний возраст когорты больных составил 74 года. Интеркуррентный фон позволил набрать им по шкале Padua 10 баллов и более. Во время оперативного вмешательства лишь у семи пациентов возникли осложнения в виде тошноты и боли в поясничной области, классифицированные I степенью по Clavien-Dindo. У одного пациента в послеоперационном периоде наблюдалась лихорадка. Все операции прошли успешно. При медиане наблюдения 32 месяца общая выживаемость составила 86,7%, раково-специфическая выживаемость – 100%, безрецидивная выживаемость – 100%. До операции средний уровень клубочковой фильтрации составлял 64,3 мл/мин., после проведения криоаблации – 61,4 мл/мин., что говорит о сохранной почечной паренхиме. Авторы расценивают криоаблацию как безопасный метод даже для соматически тяжелых пациентов [11].

В метаанализе 2022 г. были суммированы данные 27 статей, сравнивающие резекцию почки и криаоблацию. Из них 18 включили данные о пациентах с образованиями стадии cT1a, 6 – cT1b, в других работах имелись данные обеих групп пациентов. Авторы сообщают об идентичных результатах общей выживаемости, выживаемости без метастазов для пациентов со стадией cT1a. Впрочем, не все так однозначно – для пациентов со стадией cT1b частота локального рецидива была значимо ниже в группе резекции. Дооперационный и послеоперационный клиренс креатинина колебался в незначительных количествах. При этом пациенты с опухолями стадии cT1b сохраняли больший объем функционирующей паренхимы [12].

Данные крупных клинических исследований, метаанализов подтверждают высокую эффективность и безопасность использования криоаблации, однако мы должны понимать, что размер опухолевого образования был ограничен 3 см. В настоящее время ведутся проспективные исследования, оценивающие возможности использования данного подхода к лечению более крупных опухолей.

Криоаблация – нефронсохраняющий подход. Доказано, что криодеструкция опухоли почки предотвращает потерю функциональной паренхимы по сравнению с резекцией почки

Преимущества

Отдельно необходимо упомянуть ключевые особенности криоаблации, отличающие ее от других

методов хирургического лечения образований почки.

Криоаблация – нефронсохраняющий подход. Доказано, что криодеструкция опухоли почки предотвращает потерю функциональной паренхимы по сравнению с резекцией почки [13]. В сравнительном анализе результатов после резекции почки, криоаблации и РЧА (Woldu с соавт.) сообщается, что при криоаблации потеря почечной паренхимы была на 50% меньше, чем после резекции почки (8% против 16%) [14]. Проведение криоаблации значимо не меняет уровень креатинина, соответственно, снижается риск развития хронической болезни почек [15].

Согласно крупным исследованиям [16–19], частота осложнений после чрескожной криоаблации составляет 7,8–12,9%, ⩽ 3 степени по Clavien-Dindo. Чаще всего возникают кровотечения, гематурия, повреждение мочеточника. Переход от УЗИ-навигации к КТ значительно улучшил результативность метода [20]. Также имеются дополнительные способы для минимизации негативных последствий – коррекция положения пациента для изменения синтопии внутренних органов, гидродиссекция физиологическим раствором через иглу, позволяющая смещать петли кишечника механическим образом [21]. Cantwell с соавт. показали эффективность ретроградного введения теплого раствора по предварительно установленному мочеточниковому катетеру для защиты почечной лоханки и мочеточника при аблации центрально расположенных образований [22].

Несомненным преимуществом криоаблации является использование местной анестезии. Permpongkosol S. и соавт. с помощью визуальной аналоговой шкалы боли (ВАШ) оценили выраженность боли во время процедуры у 25 пациентов. Из них только трем больным потребовалось проведение дополнительной анальгезии. У остальных пациентов средний уровень боли и дискомфорт были минимальными [23].

Имеются данные из Института урологии и репродуктивного здоровья человека Сеченовского университета, где в период с 2015 по 2017 г. выполнены 23 чрескожные криоаблации образований размером до 4 см под ультразвуковым контролем. Семь из них были проведены под местной анестезией. Четыре пациента из этой выборки имели интеркуррентный фон, связанный с высоким операционным риском. Пациенты перенесли операцию без значительных болевых ощущений (до 4 баллов по шкале боли). По данным ультразвукового исследования с эходоплерографией, через 6 мес. после операции размер образований уменьшился в среднем на 7 мм. При этом в них отсутствовал кровоток, что свидетельствует об успешном проведении операции [24]. Также по результатам мультиспиральной компьютерной томографии с трехмерным моделированием через полгода после операции образования либо вообще не накапливали контрастный препарат, либо градиент накопления не превышал 10 ед. HU при первоначальном уровне, равном 200 ед. HU. Большинство операций (18) прошли под местной анестезией. Скорость клубочковой фильтрации до и после операции не имела существенных различий (72,6 мл/мин./ 67 мл/мин.). Наблюдение за этой когортой пациентов продолжается [25].

Помимо комфорта пациентов местная анестезия позволяет сократить койко-день пребывания в стационаре, время операции, а также издержки, связанные с работой анестезиолога [26].

Заключение

Криоаблацию стали использовать для лечения онкологических заболеваний более 40 лет назад [27]. На данный момент криоаблация под КТ-наведением – это действительно эффективный способ лечения почечно-клеточного рака стадии cT1aN0M0 у пациентов старшей возрастной группы с коморбидным фоном. При использовании криоаблации удается сохранить большой объем функционирующей паренхимы, избежать жизнеугрожающих осложнений. Немаловажным преимуществом данной операции является экономическая целесообразность: сокращение времени, проведенного пациентом в стационаре, отсутствие анестезиологического пособия.

Так почему вы еще не делаете криоаблацию?

«При использовании криоаблации удается сохранить большой объем функционирующей паренхимы, избежать жизнеугрожающих осложнений. Немаловажным преимуществом данной операции является экономическая целесообразность: сокращение времени, проведенного пациентом в стационаре, отсутствие анестезиологического пособия

ЛИТЕРАТУРА

1. Cryoablation renal cell carcinoma - Search Results - PubMed n.d. https://pubmed.ncbi.nlm.nih.gov/?term=cryoablation%20renal%20cell%20carcinoma&timeline=expanded&page=2 (accessed July 20, 2023).
2. Mahnken AH, König AM, Figiel JH. Current Technique and Application of Percutaneous Cryotherapy. Rofo 2018;190. https://doi.org/10.1055/A-0598-5134.
3. rak-parenhimy-pochki n.d.
4. Campbell S, Uzzo RG, Allaf ME, Bass EB, Cadeddu JA, Chang A, et al. Renal Mass and Localized Renal Cancer: AUA Guideline. J Urol 2017;198:520–9. https://doi.org/10.1016/J.JURO.2017.04.100.
5. Finelli A, Ismaila N, Bro B, Durack J, Eggener S, Evans A, et al. Management of Small Renal Masses: American Society of Clinical Oncology Clinical Practice Guideline. J Clin Oncol 2017;35:668–80. https://doi.org/10.1200/JCO.2016.69.9645.
6. Ljungberg B, Albiges L, Abu-Ghanem Y, Bensalah K, Dabestani S, Montes SFP, et al. European Association of Urology Guidelines on Renal Cell Carcinoma: The 2019 Update. Eur Urol 2019;75:799–810. https://doi.org/10.1016/J.EURURO.2019.02.011.
7. Thompson RH, Atwell T, Schmit G, Lohse CM, Kurup AN, Weisbrod A, et al. Comparison of partial nephrectomy and percutaneous ablation for cT1 renal masses. Eur Urol 2015;67:252–9. https://doi.org/10.1016/J.EURURO.2014.07.021.
8. Salagierski M, Wojciechowska A, Zając K, Klatte T, Thompson RH, Cadeddu JA, et al. The Role of Ablation and Minimally Invasive Techniques in the Management of Small Renal Masses. Eur Urol Oncol 2018;1:395–402. https://doi.org/10.1016/J.EUO.2018.08.029.
9. Guazzoni G, Cestari A, Buffi N, Lughezzani G, Nava L, Cardone G, et al. Oncologic results of laparoscopic renal cryoablation for clinical T1a tumors: 8 years of experience in a single institution. Urology 2010;76:624–9. https://doi.org/10.1016/J.UROLOGY.2010.03.078.
10. Joji N, Challacombe B. Diagnosis and management of small renal masses: the new PSA? Trends in Urology & Men's Health 2013;4:31–4. https://doi.org/10.1002/TRE.355.
11. Rizzo M, Piasentin A, Rebez G, Giannarini G, Umari P, Sachs C, et al. Percutaneous cryoablation for high-complexity renal masses: complications, functional and oncological outcomes. Minerva Urology and Nephrology 2021;73:518–24. https://doi.org/10.23736/S2724-6051.21.04015-5.
12. Yanagisawa T, Mori K, Kawada T, Motlagh RS, Mostafaei H, Quhal F, et al. Differential efficacy of ablation therapy versus partial nephrectomy between clinical T1a and T1b renal tumors: A systematic review and meta-analysis. Urol Oncol 2022;40:315–30. https://doi.org/10.1016/J.UROLONC.2022.04.002.
13. Deng W, Chen L, Wang Y, Liu X, Wang G, Liu W, et al. Cryoablation versus Partial Nephrectomy for Clinical Stage T1 Renal Masses: A Systematic Review and Meta-Analysis. J Cancer 2019;10:1226. https://doi.org/10.7150/JCA.28881.
14. Woldu SL, Thoreson GR, Okhunov Z, Ghandour R, Rothberg MB, Roychoudhury A, et al. Comparison of Renal Parenchymal Volume Preservation Between Partial Nephrectomy, Cryoablation, and Radiofrequency Ablation Using 3D Volume Measurements. J Endourol 2015;29:948–55. https://doi.org/10.1089/END.2014.0866.
15. Morkos J, Rodriguez KAP, Zhou A, Kolarich AR, Frangakis C, Rodriguez R, et al. Percutaneous Cryoablation for Stage 1 Renal Cell Carcinoma: Outcomes from a 10-year Prospective Study and Comparison with Matched Cohorts from the National Cancer Database. Radiology 2020;296:452–9. https://doi.org/10.1148/RADIOL.2020192325.
16. Guillotreau J, Haber GP, Autorino R, Miocinovic R, Hillyer S, Hernandez A, et al. Robotic partial nephrectomy versus laparoscopic cryoablation for the small renal mass. Eur Urol 2012;61:899–904. https://doi.org/10.1016/J.EURURO.2012.01.007.
17. Okhunov Z, Shapiro EY, Moreira DM, Lipsky MJ, Hillelsohn J, Badani K, et al. R.E.N.A.L. nephrometry score accurately predicts complications following laparoscopic renal cryoablation. J Urol 2012;188:1796–800. https://doi.org/10.1016/J.JURO.2012.07.028.
18. Schmit GD, Schenck LA, Thompson RH, Boorjian SA, Kurup AN, Weisbrod AJ, et al. Predicting renal cryoablation complications: new risk score based on tumor size and location and patient history. Radiology 2014;272:903–10. https://doi.org/10.1148/RADIOL.14132548.
19. Duffey B, Nguyen V, Lund E, Koopmeiners JS, Hulbert J, Anderson JK. Intermediate-term outcomes after renal cryoablation: results of a multi-institutional study. J Endourol 2012;26:15–20. https://doi.org/10.1089/END.2011.0179.
20. McGahan JP, Loh S, Fitzgerald E, Koppie T, Evans CP, Dall'Era M, et al. Pretreatment imaging can be used to select imaging guidance, ultrasound alone versus CT plus ultrasound, for percutaneous renal radiofrequency ablation. AJR Am J Roentgenol 2011;197:1244–50. https://doi.org/10.2214/AJR.10.6071.
21. Bodily KD, Atwell TD, Mandrekar JN, Farrell MA, Callstrom MR, Schmit GD, et al. Hydrodisplacement in the percutaneous cryoablation of 50 renal tumors. AJR Am J Roentgenol 2010;194:779–83. https://doi.org/10.2214/AJR.08.1570.
22. Cantwell CP, Wah TM, Gervais DA, Eisner BH, Arellano R, Uppot RN, et al. Protecting the ureter during radiofrequency ablation of renal cell cancer: a pilot study of retrograde pyeloperfusion with cooled dextrose 5% in water. J Vasc Interv Radiol 2008;19:1034–40. https://doi.org/10.1016/J.JVIR.2008.04.005.
23. Permpongkosol S, Sulman A, Solomon SB, Gong GX, Kavoussi LR. Percutaneous computerized tomography guided renal cryoablation using local anesthesia: pain assessment. J Urol 2006;176:915–8. https://doi.org/10.1016/J.JURO.2006.04.035.
24. Glybochko P V., Alyaev YG, Rapoport LM, Amosov A V., Enikeev D V., Enikeev ME, et al. Local anesthesia for ultrasound-guided percutaneous cryoablation of renal cell carcinoma. Onkourologiya 2018;14:27–32. https://doi.org/10.17650/1726-9776-2018-14-2-27-32.
25. Enikeev D, Taratkin M, Azilgareeva C, Petov V, Chinenov D, Enikeev M, et al. CT-guided percutaneous cryoablation for renal cell carcinoma. Eur Urol 2022;81:S1824. https://doi.org/10.1016/S0302-2838(22)01337-9.
26. Okhunov Z, Juncal S, Ordon M, George AK, Lusch A, Del Junco M, et al. Comparison of outcomes in patients undergoing percutaneous renal cryoablation with sedation vs general anesthesia. Urology 2015;85:130–4. https://doi.org/10.1016/J.UROLOGY.2014.09.013.
27. Breining H, Helpap B, Minderjahn A, Lymberopoulos S. The parenchymal reaction of the kidney after local freezing. Urol Res 1974;2:29–31. https://doi.org/10.1007/BF00257945.

Терапия при дизурии: в поисках альтернативы

Одним из актуальных вопросов научной программы XXIII конгресса РОУ стал современный подход к диагностике и лечению пациентов с проблемами мочеиспускания. Эта тема подробно рассматривалась ведущими российскими специалистами в рамках дискуссионного клуба «Дизурия в практике уролога: как избежать ошибок в диагностике причины и выборе соответствующей терапии» (при поддержке компании ООО «Астеллас Фарма Продакшен»).

Антибиотикорезистентность как глобальная угроза

Руководитель группы инфекционно-воспалительных заболеваний и клинической фармакологии НИИ урологии и интервенционной радиологии им. Н.А. Лопаткина — филиал НМИЦ радиологии, председатель МОО «Рациональная фармакотерапия в урологии», председатель Московского общества урологов, профессор, д.м.н. Тамара Сергеевна Перепанова напомнила коллегам о глобальной угрозе, которую представляет собой антибиотикорезистентность. По разным оценкам, к 2050 г. по этой причине во всем мире может умереть от 11 до 444 млн человек, а глобальный ВВП потеряет 23 трлн долл.

В этой ситуации медицинскому сообществу необходимо искать новые терапевтические подходы в борьбе с инфекцией мочевыводящих путей (ИМП), которая является одной из наиболее распространенных бактериальных инфекций человека. Такие подходы, включающие прежде всего вакцинацию и иммунотерапию, должны сдерживать распространение уропатогенов наряду с множественной лекарственной устойчивостью.

В свою очередь, в российских клинических рекомендациях сказано, что длительные курсы антимикробной профилактики рецидивов ИМП оказывают неблагоприятное влияние на микробиом кишечника, влагалища, мочи, а также селекцию полирезистентных микроорганизмов, устойчивых не только к тем антибиотикам (АБ), в спектр действия которых они входят, но даже к АБ, в спектр действия которых они не входят (коллатеральный эффект).

Показательно исследование Томазо Кая и соавт. в отношении лечения бессимптомной бактериурии (АСБ) у молодых женщин с рецидивирующей инфекцией мочевыводящих путей (РИМП) в безрецидивный период [1]. По его результатам выяснилось, что в группах пациенток, принимавших АБ, рецидивы были в 3 раза чаще, чем в группах, в которых АБ не применялись. Этот парадоксальный результат обусловлен АБ-резистентными штаммами. Более того, данный риск, особенно у пожилых людей, может превышать пользу от АБ профилактики, в 1,3 раза увеличивая риск госпитализации, в 1,6 раза – диареи, АБ-резистентности и побочных действий.

Согласно Федеральным клиническим рекомендациям (ФКР) по лечению рецидивов цистита, не рекомендовано длительное лечение антимикробными препаратами (АМП) в субингибирующих дозах. При этом лечение обострений ИМП курсовыми дозами АМП рекомендовано, если меры неантимикробной профилактики не работают!

В КР МЗ РФ «Цистит у женщин» сказано, что пациенткам с частыми рецидивами бактериального цистита рекомендуется назначение иммунопрофилактики лиофилизированным лизатом бактерий *Escherichia coli* по 1 капсуле 1 раз в день, 3 месяца (уровень убедительности рекомендаций А – высокий уровень доказательности).

Механизм действия препарата «Уро-Ваксом» (лиофилизированного лизата бактерий *E. coli*) основан на активизации врожденного иммунитета. Активизация иммунной реакции после перорального приема «Уро-Ваксома» начинается в зоне Пейеровых бляшек тонкой кишки. Усиление иммунного ответа в мочеполовом тракте под воздействием «Уро-Ваксома» происходит в двух направлениях:

1. Активизация специфического иммунного ответа (синтез специфических анти-*E. coli*-антител).

2. Активизация неспецифического иммунного ответа (макрофагальный и NK-фагоцитоз, синтез иммуноглобулина класса А).

Благодаря этому «Уро-Ваксом» можно применять в отношении не только 18 серотипов *E. coli*, но также в отношении других уропатогенов, принадлежащих к другим родам бактерий. «Уро-Ваксом» хорошо переносится и имеет благоприятный профиль безопасности благодаря уничтожению жизнеспособности уропатогенов в составе препарата и в то же время сохранению их специфических антигенных свойств. Также «Уро-Ваксом» способен стимулировать Т- и В-лимфоциты, активность макрофагов и нейтрофилов [2–6]. Механизм действия препарата, вероятно, связан с его способностью активировать образ-распознающие рецепторы. Их активация, связанная с патоген-ассоциированными молекулярными паттернами, способна запускать каскад иммунных реакций [6].

В настоящее время Международный совет ведущих урологов в данной проблематике разрабатывает программу повышения осведомленности пациентов о рецидивирующем цистите. В выпущенных в рамках этой работы информационных материалах приведена статистика, свидетельствующая, что РИМП негативно сказывается не только на соматическом здоровье женщин, но и на качестве жизни, личных и социальных отношениях.

Слева направо: д.м.н. П.И. Раснер, д.м.н. Т.С. Перепанова, д.м.н. З.К. Гаджиева

У пожилых пациентов эпизоды РИМП могут спровоцировать или усугубить недержание мочи, привести к ухудшению общего самочувствия, вызвать снижение когнитивных функций. Отмечено негативное влияние РИМП и на психологическое здоровье. Так, показатель психологического здоровья ниже среднего отмечается у 81% женщин с РИМП, независимо от наличия острой инфекции. Около 70% пациентов, страдающих РИМП, могут иметь депрессию в разной степени выраженности.

В то же время опросы врачей показывают, что большинство из них назначают профилактическую терапию только при наличии у женщин более 4–6, а то и 10 рецидивов в год. А это очень поздно. По мнению лектора, если причина РИМП понятна, профилактическую терапию надо назначать уже после второго рецидива, особенно лиофилизированным лизатом бактерий *E.coli,* стимулирующим врожденный иммунитет.

Однако все еще существует недостаток знаний, поэтому необходимо правильно определять причины дизурии, а также повышать осведомленность врачей и пациентов об альтернативных методах терапии РИМП. Важно помнить, что антимикробная профилактика должна назначаться, только если неантимикробная не дает результатов, в том числе и с целью снижения АБ-резистентности.

Ошибки диагностики дизурии

Руководитель отдела анализа кадровой политики, образовательных программ и научных исследований НМИЦ по профилю «урология» ФГАОУ ВО «Первый МГМУ им. И.М. Сеченова» МЗ России, научный редактор журнала «Урология», заместитель исполнительного директора РОУ, член правления РОУ, д.м.н. Заида Камалудиновна Гаджиева рассмотрела ошибки в диагностике дизурии у женщин.

Причины развития дизурии могут быть не только органическими, но и функциональными. При этом, если нарушения мочеиспускания у мужчин врачи изначально связывают ошибочно только с заболеваниями простаты, то у женщин – с циститом. Дизурия – не всегда признак ИМП. Более того, одного лишь выявления лейкоцитурии/пиурии для установления диагноза ИМП недостаточно, т.к. это может быть связано с другими, прежде всего гинекологическими, заболеваниями у женщин.

Факторами риска возникновения дизурии могут стать сахарный диабет, неврологические и другие заболевания. Дизурия и урогенитальная атрофия часто сопутствуют друг другу у женщин в климактерии. Считается, что 1/3 женщин в возрасте 55–60 лет имеют симптомы урогенитальной атрофии, а к 75 годам их испытывают уже 2/3 женщин. Эксперт отметила, что ранее в работе З.К. Гаджиевой (2001) обнаружена связь между выраженностью СНМП и длительностью климактерического периода, а также между частотой встречаемости симптомов гиперактивного мочевого пузыря (ГМП) и степенью эстрогеновой насыщенности, которая также связана с длительностью постменопаузы, поэтому женщинам в постменопаузе с симптомами нижних мочевыводящих путей (СНМП) и соответствующими

симптомами вагинальной атрофии необходима комбинированная терапия в виде сочетания локальной вагинальной гормональной терапии и негормональных препаратов с целью нивелирования симптомов нарушенного мочеиспускания. В случае РИМП, например, Латино-Американский консенсус урогинекологов рекомендует таким женщинам в дополнение к локальным эстрогенам назначение курса иммунопрофилактики препаратом «Уро-Ваксом». И только при отсутствии результата при применении неантибактериальной профилактики может быть показана профилактика АБ.

Согласно определению, ГМП – это синдром, сопровождающийся ургентностью и ноктурией, с недержанием мочи или без такового и учащенным мочеиспусканием при отсутствии доказанной ИМП или другой очевидной патологии нижнего отдела мочевыводящих путей. Однако определенная взаимосвязь между хроническим воспалением, вызванным инфекцией, и функциональными нарушениями НМВП, все-таки существует.

Исследование, проведенное и опубликованное ранее З.К. Гаджиевой (2009), выявило, что у 76,7% женщин с рецидивирующим циститом и необструктивным пиелонефритом имеют место функциональные нарушения НМВП. При длительной дисфункции НМВП возникший воспалительный процесс со временем может прогрессировать и, соответственно, без нивелирования нарушенной функции мочевого пузыря и уретры проводимая антибактериальная и противовоспалительная терапия может оказаться недостаточной.

Развитие воспаления в стенке мочевого пузыря на фоне дисфункции НМВП, в свою очередь, может поддерживать нарушение нормальной работы мочевого пузыря или уретры. Таким образом, подчеркнула эксперт, патогенетическое лечение ИМП основывается на разрыве «замкнутого круга» дисфункция – воспаление. Поэтому при терапии РИМП эти функциональные нарушения следует своевременно выявлять и лечить заранее, проводить в следующей последовательности:

- устранение возможной дисфункции нижних мочевыводящих путей и уродинамических нарушений;
- поведенческие модификации и избегание факторов риска;
- неантимикробная профилактика;
- проведение АБ профилактики (при отсутствии результата от неантимикробной профилактики).

В подтверждение полученных экспертом ранее данных исследований о взаимосвязи РИМП и дисфункции НМП, согласно появившимся в 2022 г. работам зарубежных авторов, у пациенток с подтвержденным диагнозом ГМП инфекция обнаруживалась от 17 до 39% в зависимости от титра уропатогена. Возможный механизм, посредством которого хронический бактериальный цистит может способствовать сенсорной дисфункции мочевого пузыря, связан с повышением проницаемости уротелия на фоне хронического воспаления, высвобождением цитокинов, сенсибилизацией нервных окончаний и как результат развитием симптомов ГМП. По мнению авторов этих работ, данную взаимосвязь прежде всего необходимо учитывать в случае рефрактерного течения синдрома ГМП, не отвечающего на соответствующую традиционную медикаментозную терапию.

«При длительной дисфункции НМВП возникший воспалительный процесс со временем может прогрессировать и, соответственно, без нивелирования нарушенной функции мочевого пузыря и уретры проводимая антибактериальная и противовоспалительная терапия может оказаться недостаточной

Что касается назначаемых лекарственных средств, следует учесть, что, по данным исследований, на фоне антимускариновых препаратов статистически значимо чаще регистрировалась ИМП в сравнении с терапией бета3-адреномиметиками, что, по-видимому, связано с более высоким риском увеличения объема остаточной мочи при терапии холинолитиками. Кроме того, согласно резолюции экспертного совета по нейроурологии и уродинамике секции нейроурологии РОУ (08.10.2022) [7], выбор лечения больных ГМП с точки зрения когнитивной безопасности определяется возрастом пациентов, их когнитивными способностями и антихолинергической нагрузкой проводимой и планирующейся терапии. Для пациентов с наличием соответствующих факторов риска (возраст старше 65 лет или коморбидные пациенты с подтвержденными когнитивными нарушениями или принимающие препараты, обладающие антихолинергической активностью) рекомендовано начинать терапию ненейрогенных нарушений мочеиспускания с β3-адреномиметиков. При необходимости продолжения терапии ненейрогенной ГМП более трех месяцев во избежание риска развития когнитивных нарушений рекомендован переход с первично назначенного М-холиноблокатора (МХЛ) на бета3-адреномиметик или альтернативные методы лечения.

Вместе с тем лечение дисфункции мочевого пузыря продолжает оставаться сложной и во многом еще не до конца решенной задачей. Своевременное выявление дисфункции мочевого пузыря и/или уретры, учет возможных патофизиологических механизмов позволяет определить лечение, основанное на патогенетических принципах и междисциплинарном подходе.

Дизурия у мужчин

Главный врач Университетской клиники НОИ «Высшая школа клинической медицины им. Н.А. Семашко» ФГБОУ ВО «Российский университет медицины» Минздрава России, д.м.н., профессор Павел Ильич Раснер отметил, что и мужчины, и женщины страдают расстройствами мочеиспускания примерно в равной степени и наиболее беспокоящими симптомами у тех и у других являются ноктурия и учащенное дневное мочеиспускание. И именно по поводу симптомов фазы накопления, характеризующих гиперактивность мочевого пузыря, мужчины чаще обращаются к врачу, нежели по поводу симптомов опорожнения. На фоне инфравезикальной обструкции (ИВО) примерно 60% мужчин имеют гиперактивность мочевого пузыря, и она нарастает прямо пропорционально степени выраженности ИВО, что требует обязательного учета в медикаментозной терапии.

Рекомендации Европейской ассоциации урологов (EAU) 2023 предусматривают для пациентов-мужчин с преобладанием симптомов накопления подход, включающий:

- поведенческую терапию (смена образа жизни, тренировка мышц тазового дна);
- медикаментозную терапию (МХЛ, бета3-агонисты);
- нейромодуляцию, ботулинотерапию, отведение мочи.

В отечественных клинических рекомендациях для мужчин с расстройствами мочеиспускания показаны как м-холиноболокаторы, так и бета3-агонисты с одинаковой, сильной степенью рекомендаций. Однако степень комплаентности (приверженности) пациентов этим видам терапии отличается в сторону бета3-адреномиметика мирабегрона в силу его хорошей переносимости. В исследовании, опубликованном профессором К. Чапплом, через 12 мес. терапию продолжали около 40% пациентов, принимавших мирабегрон, и только 16%, принимавших МХЛ. Особенности медикаментозной терапии эксперт проиллюстрировал данными собственной работы по изучению практики врача при лечении пациентов с проблемами мочеиспускания (2020 г., 200 врачей, 30 городов РФ, 1443 пациента). Лекарственная терапия ГМП на фоне инфравезикальной обструкции назначалась только в 12% случаев (альфа-адреноблокаторы +МХЛ – у 8% пациентов, альфа-адреноблокаторы+бета3-агонист – у 4%

пациентов), что крайне мало, учитывая выше обозначенную распространенность симптомов накопления на фоне ДГПЖ. При этом эксперт еще раз подчеркнул, что добавление МХЛ или бета3-агониста к альфа-адреноблокаторам положительно сказывается на результатах терапии СНМП, учитывая воздействие на два основных источника возникновения симптомов.

Результаты сравнительного исследования, проведенного в 2020 г. среди мужчин с СНМП, показали, что терапевтическое воздействие комбинацией тамсулозин+солифенацин и тамсулозин+мирабегрон оказалось одинаковым, однако наблюдались различия в частоте нежелательных явлений – 26% на фоне комбинации с солифенацином против 11% с мирабегроном соответственно. Помимо этого, согласно рекомендациям EAU 2023, длительное лечение антимускариновыми препаратами должно проводиться с осторожностью у пожилых пациентов, в особенности имеющих риск когнитивной дисфункции. Назначение нескольких антихолинергических препаратов может приводить к кумулятивному эффекту, который более заметен у пациентов старше 65 лет. Этому способствуют изменения проницаемости гематоэнцефалического барьера, снижение плотности мускариновых рецепторов, одновременное назначение нескольких препаратов, сопутствующие заболевания. Мирабегрон можно считать препаратом выбора для уязвимой категории пациентов, поскольку не выявлено его негативного влияния на когнитивные функции.

Демонстрируя результаты исследования PLUS по оценке комбинированной терапии СНМП тамсулозином и мирабегроном в сравнении с монотерапией альфа-блокатором, докладчик подчеркнул не только значимый результат от добавления мирабегрона по влиянию на объем мочеиспускания, количество ургентных позывов и число мочеиспусканий, но также обратил внимание на сроки проявления действия препарата – значимые различия в комбинированной и монотерапии наступают спустя восемь недель после начала лечения.

Заключительную часть своего выступления докладчик посвятил роли инфекции в дизурии у мужчин и подчеркнул, что ИМП у них, в отличие от женщин, всегда имеют осложненный характер. А осложненная ИМП – это симптоматическая инфекция мочевыводящих путей с функциональными и структурными нарушениями мочеполового тракта. В свою очередь, лечение ИМП при наличии ИВО требует АБ-терапии, а также оперативного вмешательства для устранения предрасполагающих факторов и восстановления нормальной уродинамики.

Елена Яковлева

ЛИТЕРАТУРА

1. Cai T. et al. Clin inf Dis. 2012;55(6): 771–7.
2. Bessler et al. Lung. 1990;168:707–15.
3. Bessler W.G., et al. Drug Res. 1991;41: 274–79.
4. Hubber et al. Immunopharmacol. 2000; 22(12).
5. Адаптировано из: Пушкарь Д.Ю., Зайцев А.В. Современные возможности иммунопрофилактики неосложненной инфекции мочевых путей.
6. Инструкция по медицинскому применению препарата «Уро-Ваксом» (П №011541/01 от 06. 10. 2011).
7. Резолюция экспертного совета по уродинамике и нейроурологии секции нейроурологии Российского общества урологов (РОУ) 8 октября 2022 г. (Сочи). Урология. 2022;6:134–13.

Чем грозит использование анаболических стероидов в немедицинских целях

В ноябре 2023 г. состоялась осенняя академия РОУ «Инновации и лидеры». В рамках мероприятия с докладом «Нежелательные явления со стороны мочеполовых органов у мужчин, использовавших препараты тестостерона анаболические стероиды в немедицинских целях» выступил профессор кафедры урологии и репродуктивного здоровья человека с курсом детской урологии-андрологии ФГБОУ ВО РостГМУ Минздрава России, вице-президент Ассоциации урологов Дона, член правления Российского общества урологов, д.м.н. **Халид Сулейманович Ибишев**.

Одним из широко обсуждаемых в последние годы факторов снижения уровня эндогенного Тс у лиц молодого возраста является длительный прием препаратов тестостерона (ПТ) в немедицинских целях. К группе риска немедицинского применения ПТ относятся непрофессиональные спортсмены и лица, занимающиеся в спортивных центрах для рекреационной физической активности. Модели длительного употребления ПТ, включая супратерапевтические дозы и комбинации ПТ, с последующей их отменой повышают риск неблагоприятных психических и других медицинских последствий, вызванных дефицитом Тс. Несмотря на то, что врачам приходится сталкиваться с такими пациентами, исследований на данную тему немного. Результаты одного из них эксперт представил в ходе выступления. Это клинико-статистический анализ в отношении 64 мужчин в возрасте 22–46 лет [1]. Все они посещали тренажерные залы и получали ПТ в немедицинских целях, а впоследствии обратились к урологу, андрологу, эндокринологу с жалобами на симптоматику со стороны мочевыводящих путей (МВП) и половых органов (ПО) на фоне приема или после отмены ПТ, т.е. наличие нежелательных явлений (НЯ). До начала приема ПТ мужчины не имели в анамнезе заболеваний со стороны МВП и ПО, а показатели их гормонального статуса исходно соответствовали нормативным значениям. Анализ лабораторных данных выявил, что уровень Тс сыворотки крови у 42% пациентов составил 8–11 нмоль/л, у 53% – ниже 8 нмоль/л. Показатель ФСГ оказался выше нормы у 16,2% пациентов, ЛГ – у 29%, пролактина – у 16,2% [2].

Одним из часто регистрируемых НЯ были симптомы нижних мочевыводящих путей (СНМП), которые были оценены по шкале IPSS. При оценке характера СНМП было отмечено, что у пациентов превалировали ирритативные симптомы как по количеству наблюдений, так и по степени выраженности. СНМП были обусловлены с развитием гиповаскулярных и аваскулярных изменений в транзиторной и центральной зонах простаты. Так, по данным трансректального ультразвукового исследования простаты, было выявлено наличие ишемических гиповаскулярных участков (ГУ) в 77,4% случаев (в 35,5% – односторонняя локализация, в 41,9% – двусторонняя локализация). В 25,8% случаев была отмечена локализация ГУ в транзиторной зоне, в 12,9% – в центральной зоне, в 38,7% – были затронуты обе зоны простаты. В 67,7% случаев имел место фиброз простаты [2]. При оценке такого нежелательного явления, как эректильная дисфункция (ЭД) по шкале МИЭФ-2, тяжелая степень ЭД выявлена в 20% случаев, умеренная – в 48%, легкая – в 32% [1].

В числе других нежелательных явлений были отмечены: бесплодие в браке – у 31,2%; гипотрофия текстикул – у 29,6%; патоспермия – у 100%; атрофия текстикул – у 29,8%; гинекомастия – у 14% пациентов [1]. Помимо этого у трех пациентов были обнаружены новообразования тестикул: у одного – Лейдигома, у двух – рак яичка.

У одного пациента, который пять лет принимал несколько ПТ, выявлены гиперпролактинемия и аденома гипофиза.

Исследование также показало, что использование ПТ может привести не только к повреждению гипоталамо-гипофизарно-гонадной оси, но и к возникновению зависимости. В свою очередь физическая и психическая зависимость вынуждает лиц, использующих анаболические андрогенные стероиды в немедицинских целях, продолжать их принимать, пренебрегая побочными эффектами и социальными последствиями. Установлено, что формирование зависимости происходит примерно у 30% мужчин, которые используют ПТ в немедицинских целях.

У мужчин, длительно применяющих ПТ в немедицинских целях, развивается вторичный гипогонадизм, сопровождающийся нежелательными явлениями со стороны МВП и ПО.

В заключительной части доклада эксперт рассмотрел лекарственные средства, применяемые для фертильной реабилитации таких пациентов. В их числе препараты гонадропин-рилизинг-гормона, хорионический гонадотропин, препараты, подавляющие активность ароматазы, препараты, относящиеся к группе селективных модуляторов эстрогеновых рецепторов, антиокиданты.

Елена Яковлева

ЛИТЕРАТУРА

1. Ибишев Х.С. и соавт. Нежелательные явления со стороны мочеполовых органов у мужчин, использовавших препараты тестостерона анаболические стероиды в немедицинских целях. Урология. 2022;(3):92-97.
2. Ибишев Х.С. и соавт. Симптомы нижних мочевых путей как следствие отмены препаратов тестостерона, длительно применявшихся в немедицинских целях. Вестник урологии. 2022;10(3):5-12.

Фитотерапия – новый подход к лечению хронического первичного пиелонефрита

На прошедшем в Казани XXIII конгрессе РОУ подробно рассматривались вопросы применения растительных препаратов в терапии урологических заболеваний. Своим опытом в этой области поделился ведущий научный сотрудник Института клеточного и внутриклеточного симбиоза УрО РАН, профессор, д.м.н. **Михаил Дмитриевич Кузьмин**, представивший доклад «Хронический первичный пиелонефрит. Новый подход к пониманию патогенеза и лечению» (при поддержке компании АО «ФПК ФармВИЛАР»).

Микробиом и почки

Прежде всего эксперт отметил, что первичный хронический пиелонефрит, развивающийся в интактной почке (без аномалий развития и диагностированных нарушений уродинамики), чаще всего представляет собой латентный процесс, а в фазе латентного воспаления изменения в показателях анализа мочи, хоть и присутствуют, но не выражены. Болезнь характеризуется бледностью клинических симптомов и часто протекает годами в скрытой форме. Пациенты на этом фоне нередко поступают в лечебные учреждения с признаками почечной недостаточности и артериальной нефрогенной гипертензией.

Специалистами Института клеточного и внутриклеточного симбиоза УрО РАН и ГАУЗ «ООКБ» обследованы 92 пациента с диагнозом «хронический пиелонефрит». После обследования пациенты были разделены на две группы в зависимости от функциональных и органических расстройств уродинамики и нарушения функционирования желудочно-кишечного тракта (ЖКТ). В первую группу вошли пациенты с выявленными функциональными и органическими нарушениями уродинамики (59,7%), во вторую – пациенты без нарушений уродинамики, но у которых были проблемы со стороны ЖКТ (40,2%).

«Мы столкнулись с патологией толстого кишечника (колиты как спастические, так и атонические), воспалительными заболеваниями прямой кишки, а также пациентами с нарушением стула после длительного приема антибактериальной терапии. Пациенты с вторичным пиелонефритом были исключены из исследования. С учетом патологических изменений в ЖКТ в анализах мочи пациентов второй группы были обнаружены энтеробактерии, в том числе *Escherichia coli, Klebsiella spp., Proteus spp.* и представители других видов семейства *Enterobacteriaceae*. В этом случае мы не могли исключить инфицирование почек лимфогематогенным путем из кишечника, что находит подтверждение в работах других авторов» – сообщил М.Д. Кузьмин.

Докладчик подчеркнул, что микрофлора, в частности кишечный микробиом, влияет на все органы и системы организма, включая почки. При этом по частоте встречаемости возбудителей, вызывающих пиелонефрит, пальму первенства удерживает кишечная палочка (*Escherichia coli*).

Другая проблема, по мнению эксперта, состоит в бесконтрольном применении антибактериальных средств, которым «в первую очередь грешит участковая служба из-за большой нагрузки». Подобное лечение зачастую приводит к развитию дисбиотических нарушений, которые могут спровоцировать транслокацию микроорганизмов из кишечника, когда микроорганизмы попадают в ток крови, а оттуда в почки. Причем попадают не только микроорганизмы, но и их метаболиты, которые тоже оказывают негативное влияние, и в первую очередь на почки.

Микроорганизмы, попадая в почку, не всегда могут вызвать воспалительный процесс, а могут транзиторно выйти вместе с мочой. Следовательно, наличие бактериурии не всегда свидетельствует о воспалительном процессе. Поэтому в отсутствие клиники и патологических изменений органов мочевыделительной системы назначать антимикробную терапию, скорее всего, не следует, поскольку чаще всего она будет вызывать дисбактериоз и последующую транслокацию микроорганизмов, усугубляя тем самым состояние пациентов.

Сегодня большое значение приобретает своевременное выявление и лечение хронического пиелонефрита в скрытой фазе. Схемы и методы лечения этой болезни абсолютно неудовлетворительны, несмотря на огромный арсенал антибактериальных препаратов. При проведении терапии пациентов с инфекцией мочевыделительной системы, предпочтения следует отдавать препаратам и средствам, обладающим эффектом подавления персистентных свойств возбудителя.

Коррекция дисбиотических нарушений

Специалисты Института клеточного и внутриклеточного симбиоза УрО РАН поставили своей задачей выяснить, какие фитопрепараты и каким образом могут помочь пациентам. С этой целью была проведена экспериментальная оценка способности фитопрепарата «Фитофрон®», используемого при терапии пациентов с инфекцией мочевыделительной системы, влиять на возможность условно-патогенных микроорганизмов к инактивации факторов иммунитета (лизоцим, про- и противовоспалительные цитокины) и формировать биопленки. Все используемые при этом клинические изоляты были выделены из мочи больных с хроническим пиелонефритом.

Согласно результатам исследования, влияние препарата «Фитофрон®» на антилизоцимную активность (АЛА) условно-патогенных микроорганизмов оказалось значимым. АЛА снижалась на 94,4% у *Staphylococcus epidermidis* и *Staphylococcus haemolyticus,* на 84% – у *Staphylococcus aureus* и на 76,5% – у *Enterococcus faecalis*. Способность инактивировать лизоцим у *Escherichia coli* составила 21%. Это говорит о том, что «Фитофрон®» способен снижать персистентный потенциал условно-патогенных микроорганизмов, а значит, его можно использовать в нулевой фазе.

Что касается влияния «Фитофрона®» на способность условно-патогенных микроорганизмов формировать биопленки, то были получены следующие результаты: у стафилококков (*S. epidermidis* и *S. haemolyticus*) и энтерококков (*E. faecalis*) коэффициент формирования биопленок снижался на 23,1%, у штаммов *S.aureus* – на 28,5% и *E. coli* – на 31% по сравнению с контрольной группой.

Изучение влияния фитопрепарата «Фитофрон®» на способность условно-патогенных микроорганизмов инактивировать про- и противовоспалительные цитокины показало, что максимально эффективно «Фитофрон®» подавлял:

- способность *E. coli* инактивировать TNF α (на 58,6%);
- способность *S. aureus* разрушать IL 17A (на 53,2%);
- способность *S. haemolyticus* инактивировать IL 4 (на 41,7%) и IL 17A (на 47,3%);
- возможность штаммов *S. epidermidis* снижать концентрацию IL 4 (на 69,1%), IL 17A (на 57,8%) и TNF α (на 57,5%);
- способность изолятов *E. faecalis* инактивировать IL 4 (на 80,2%) и IL 8 (на 52,1%).

Полученные результаты позволяют сделать вывод, что лечение больных хроническим первичным пиелонефритом должно быть комплексным, направленным на устранение причин и механизмов его развития. При этом необходима коррекция дисбиотических нарушений кишечника, которая позволяет надеяться на значительный прогресс в терапии больных данным заболеванием (профилактика транслокации).

Проведенные исследования раскрывают еще один из возможных механизмов фармакологической активности растительного препарата «Фитофрон®», который связан с его способностью ингибировать персистентные свойства условно-патогенных микроорганизмов. Это дает возможность использовать данный препарат для лечения пациентов с хроническим пиелонефритом в любой фазе воспаления, а также для профилактики обострения. Для предупреждения возникновения осложнений у больных хроническим первичным пиелонефритом, подчеркнул эксперт, нужно проводить профилактику растительными препаратами, в частности препаратом «Фитофрон®», два раза в год – весной и осенью.

Елена Яковлева

Все краски амбулаторной урологической практики

В ноябре 2023 г. Московская урологическая школа в очередной раз собрала широкую аудиторию практикующих специалистов. Участники мероприятия получили возможность услышать выступления ведущих экспертов, обменяться знаниями, опытом и последними научными достижениями в области урологии. В рамках МУШ состоялся симпозиум «Амбулаторная урологическая практика: искусство НЕ ради искусства» (при поддержке компании АО «Нижфарм»).

Симпозиум открыл **главный уролог МЗ РФ и ДЗМ, академик РАН Дмитрий Юрьевич Пушкарь**.

В своем вступительном слове им было подчеркнуто значение «подлинного» искусства, что сегодня в любой отрасли медицины, с одной стороны, представлено исследованиями класса А, а с другой – остается пытливой практикой врача, опыт которого зачастую спорит с клиническими рекомендациями.

Анальгетик в урологии

Тему изобразительного искусства продолжил **главный врач Университетской клиники НОИ «Высшая школа клинической медицины им. Н.А. Семашко» ФГБОУ ВО «Российский университет медицины» Минздрава России, д.м.н., профессор Павел Ильич Раснер**, представивший доклад «Новые краски в жизни пациентов с дизурией». Прежде всего эксперт предложил слушателям экскурс в историю красок с древних времен до наших дней. На протяжении тысячелетий человечество использовало натуральные красители. Эра искусственных красителей наступила в 1857 г., когда польский химик Якуб Натансон создал фуксин, изначально предназначенный для окрашивания тканей. Этот краситель и сегодня используется в медицине, а точнее – в дерматологии.

Следующим лечебным красителем стал бриллиантовый зеленый, впервые полученный в 1879 г. в Германии, об антисептических свойствах которого узнали только в следующем столетии. Затем Пауль Эрлих синтезировал метиленовый синий, а из него трипановый синий, который стал первым лечебным препаратом для уничтожения трипаносом и лечения малярии. Он же высказал мнение, что эволюция красителей приведет к созданию антимикробных препаратов.

А уже в 1935 г. в институте Пастера был создан прообраз первых антибактериальных препаратов – сульфаниламидов – анилиновый краситель красный стрептоцид. Позднее выяснилось, что красный цвет у этого химического вещества – побочный эффект, с тех пор в аптеках продается белый стрептоцид.

«Сегодня мы имеем большое количество разных красителей, которые используются в медицине. К уже перечисленным добавим феназопиридин, открытый в 1914 г. как анилиновый краситель. Феназопиридин является азокрасителем, получившим широкое применение в медицине. Но мы его ценим за то, что он является анальгетиком, который используется в урологии», – отметил П.И. Раснер.

Об анальгезирующем действии феназопиридина стали говорить в 1934 г., когда вышла первая статья, описывающая более 3 тыс. наблюдений за пациентами с различными генитальными инфекциями (пиелонефритом, циститом, простатитом и уретритом), в отношении которых оно было доказано. В 1943 г. опубликована большая работа, описывающая благотворное влияние феназопиридина на состояние пациентов с дизурией.

Хотя исходно предполагалось, что это вещество будет иметь антибактериальные свойства, феназопиридин продемонстрировал способность к улучшению симптоматики у пациентов в 85–93% случаев. Попытки исследования подобного действия выявили дозозависимое подавление феназопиридином проведения импульсов по афферентным Aδ-нервным волокнам в мочевом пузыре, приводящее к уменьшению боли и жжения. Другое объяснение в особенностях фармакокинетики феназопиридина. Феназопиридин и его метаболиты быстро выводятся из организма почками: 41% – в виде неизмененного препарата и 49% – в виде метаболитов. При этом 18% метаболитов являются донаторами N-ацетил п-аминофенола, или парацетамола – ненаркотического анальгетика, блокирующего циклооксигеназу только в центральной нервной системе, воздействуя на центры боли. В то время как дизурия – это симптомокомплекс, включающий ощущения боли и жжения при мочеиспускании, на который жалуются на приеме у уролога 15% мужчин и 25% женщин.

У феназопиридина короткий период полувыведения. При приеме 600 мг в сутки в последующие 24 часа он выводится из организма в объеме 90%. При этом анальгезирующее действие феназопиридина может ощущаться уже через 20 минут после приема. Применяется препарат короткими курсами (не более двух дней) по 2 таб. (200 мг) 3 раза в день после еды. Может применяться для купирования симптомов раздражения слизистой оболочки нижних мочевыводящих

Профессор П.И. Раснер

путей при цистите, проведении уретероскопии, катетеризации, хирургических вмешательств. Хорошо подходит для адьювантной терапии с антибиотиками.

Общеизвестно, что при лечении бактериального цистита симптомы обычно исчезают не сразу после назначения этиотропного лечения, а через несколько дней, так как отражают реакцию организма на воспаление, а не на наличие бактерий. Однако даже один-два дня боли в ожидании результата от антибиотикотерапии даются пациентам нелегко и совокупно превращаются в 72 дня боли с учетом 36 млн случаев цистита в России ежегодно. Неудивительно, что в такой ситуации имеющий симптоматическое действие феназопиридин может быть востребован.

Комбинация антибиотиков с нестероидными противовоспалительными средствами (НПВС) может приносить облегчение пациентам, но обычно это происходит после определенного периода (примерно через 1,5 дня после начала лечения). Кроме того, НПВС в целом могут оказывать негативное влияние на желудочно-кишечный тракт. Так, В США они только за один год стали причиной 107 тыс. госпитализаций и 16,5 тыс. смертей. Феназопиридин показал благоприятный профиль безопасности. Поэтому в 2022 г. данный препарат приобрел безрецептурный статус, а годом позже сменил торговое наименование на «Уриналгин Ф» при прежнем составе и качестве продукта.

Вместе с тем в методических рекомендациях в отношении этого препарата имеются особые указания. Они гласят, что использование феназопиридина для снятия симптомов дизурии вследствие инфекции не должно задерживать постановку диагноза и начало патогенетической терапии. Препарат следует использовать для симптоматического облегчения боли, а не для замены специфической противомикробной терапии.

Существуют данные о повышении противомикробного действия ряда антибиотиков при сочетании с феназопиридином, в частности фторхинолонов (например, отмечено повышение биодоступности ципрофлоксацина). И в целом, как подчеркнул эксперт, динамика улучшения симптомов при назначении феназопиридина и в его отсутствие очевидно разнится. А потому феназопиридин в сочетании с антибиотиком представляет собой рациональную комбинацию для терапии цистита.

Пептиды в терапии ДГПЖ

Профессор кафедры урологии СЗГМУ им. И.И. Мечникова, д.м.н. Евгений Семенович Шпиленя напомнил, что ДГПЖ/СНМП во многом ассоциированы с возрастом человека и старением его организма на клеточном уровне. На протяжении многих десятилетий мировая наука ищет возможности противостоять старению. Одним из наиболее значимых событий в этом поиске стало открытие пеп-

тидов немецким химиком Эмилем Германом Фишером. Так человечество узнало о существовании семейства веществ, которые построены из двух и более остатков аминокислот, соединенных в цепь пептидными связями, представляющими исключительную важность для роста, развития и регенерации клеточного механизма человека.

Затем Леонард Хейфлик доказал, что клетка жива, пока делится, и имеет лимит в 50 делений, после чего наступает клеточная смерть. В то время как пептиды могут беспрепятственно проходить все тканевые барьеры, клеточную и ядерную мембраны и встраиваться в структуру ДНК в месте укорочения теломера, «удлиняя» его на 42% и возвращая способность ДНК к синтезу белка. Таким образом, пептиды могут продлевать клетке жизнь!

Большой вклад в новое знание внес академик РАМН И.П. Ашмарин своей теорией пептидного каскада, который обеспечивается молекулами сигнализаторами, переносящими информацию от клетки к клетке. В свою очередь академик РАН В.Х. Хавинсон придал теории практический импульс, доказав, что короткий пептид взаимодействует с определенным участком ДНК, в результате чего образуется РНК, синтезируются определенные белки, которые начинают выполнять специфические для данного органа функции. При этом даже после полного выведения экзогенных пептидов из организма их биологическое действие сохраняется (пептидный каскад)!

Патогенез хронического простатита (ХП) и доброкачественной гиперплазии предстательной железы (ДГПЖ) обусловлен такими факторами, как возраст (старение) и хроническое воспаление предстательной железы. Но их влияние может корректироваться с помощью пептидов, которые оказывают тканеспецифическую стимуляцию синтеза белка в клетках тех органов, из которых они были выделены. Подобное воздействие пептидов на простату впервые было доказано В.Х. Хавинсоном в эксперименте на крысах, у которых пептиды простаты стимулировали дифференцировку собственных клеток, причем достаточно значимо.

Органотропное действие пептидов при ХП, ДГПЖ может выражаться в уменьшении воспаления, объема простаты, выраженности СНМП, застоя в простате; восстановлении нарушенного межклеточного взаимодействия и стимуляции мышечного тонуса мочевого пузыря. Поэтому пептиды включены в клинические рекомендации МЗ РФ (2020 г.) по ДГПЖ для применения при лечении пациентов с умеренно выраженными СНМП и инфравезикальной обструкцией (ИВО), обусловленной ДГПЖ, с целью снижения степени дизурии, повышения качества жизни и нормализации

Профессор Е.С. Шпиленя

уродинамических показателей. При этом выбор конкретного препарата остается за урологами, которые должны принимать во внимание действие препарата, профиль безопасности, дозировки и особенности лекарственных средств (ЛС).

Сегодня для лечения пациентов с ДГПЖ используется комплекс биологически активных пептидов, выделенных из предстательной железы быков, достигших половой зрелости, – «Витапрост», который применяется в урологии уже более 20 лет. За это время удалось развить и таблетированную форму пептидов. А главное, получить полезную информацию о простатотропных и мультимодальных свойствах биологически активных пептидов.

В числе работ, посвященных пептидам, рандомизированное плацебо-контролируемое исследование (академик А.А. Камалов и соавт.), в котором сравнивалось применение «Витапрост Форте» и тамсулозина у 120 мужчин с СНМП и ДГПЖ. В результате была доказана способность пептидов улучшать показатели уродинамики и объема предстательной железы, которые могут оставаться такими же и после отмены препарата.

Проспективные когортные исследования применения пептидов в лечении ДГПЖ/СНМП (профессор И. А. Корнеев и соавт.) демонстрируют, что их назначение может приводить к достоверному снижению выраженности СНМП и сопровождаться уменьшением признаков инфравезикальной обструкции при ДГПЖ. Курс лечения продолжительностью 20–60 дней способствует уменьшению интенсивности клинических проявлений и улучшению качества жизни больных с СНМП/ДГПЖ, с низким риском развития побочных явлений. Влияние препарата на величину индекса IPSS сопоставимо с действием лекарственных препаратов других фармакологических групп (альфа-адреноблокаторов, ингибиторов 5-альфа-редуктазы, М-холинолитиков, ингибиторов фосфодиэстеразы 5-го типа, бета-адреномиметиков) и может сохраняться после отмены терапии.

Профессор А.И. Неймарк в своей работе предложил двухэтапное лечение ДГПЖ/СНМП. Первая группа принимала только «Витапрост Форте» (суппозитории 100 мг) в течение 30 дней. Другая группа первым этапом 30 дней принимала «Витапрост Форте» (суппозитории 100 мг), а вторым этапом – «Витапрост» (таблетки) по 1 таблетке 2 раза в сутки 90 дней. Доказано, что подобная схема способствует улучшению качества жизни пациентов, снижению риска прогрессирования ДГПЖ/СНМП. При этом ни у одного из 60 больных ДГПЖ в процессе лечения не зарегистрировали нежелательные явления.

Недавнее сравнительное исследование применения пептидов и активного наблюдения ДГПЖ (профессор Л.Г. Спивак и соавт.) доказало преимущество назначения пептидов по отношению к поведенческой терапии.

Вместе с тем при лечении ДГПЖ/СНМП не всегда удается ограничиться консервативной терапией. Согласно статистике, у трети пациентов применяются хирургические методы, с которыми связаны риск возникновения так называемого послеоперационного простатита. И в этой ситуации возрастает роль пептидов.

В работе, посвященной профилактике послеоперационных осложнений при эндоурологических операциях по поводу ДГПЖ/СНМП, профессор С.Х. Аль-Шукри показал, что назначение перед трансуретральной резекцией (ТУР) простаты антибиотиков и пептидов может снизить осложнения в три раза по сравнению со стандартной противовоспалительной терапией. Столь же благотворно сказывается и назначение пептидов в послеоперационном периоде. А чл.-корр. РАН А.Г. Мартов по результатам исследования (2013 г.) рекомендовал «Витапрост Плюс» в качестве препарата для профилактики осложнений у больных ДГПЖ перед планируемым оперативным лечением, а также в послеоперационном периоде для ликвидации ирритативных расстройств после ТУР простаты.

«Витапрост» является пептидным препаратом, хорошо изученным для применения в урологии в амбулаторных и стационарных условиях.

Заболевания, при которых показаны препараты линейки «Витапрост»:

- «Витапрост» (суппозитории) – при хроническом простатите;
- «Витапрост Плюс» – при бактериальном простатите;
- «Витапрост Форте» и «Витапрост» (таб.) – при хроническом абактериальном простатите (ХАП) и ДГПЖ;
- «Витапрост» (таб.) также применяется для профилактики обострений ХАП.

Елена Яковлева

Дивертикул уретры: от классического до нетипичного

Образовательный онлайн-проект академия РОУ «Инновации и лидеры» собирает на своей площадке урологов, андрологов, онкологов, хирургов и гинекологов, предоставляя им возможность ознакомиться с последними достижениями урологической науки и практики и получить ответы на волнующие вопросы повседневной деятельности. В рамках осеннего мероприятия академии РОУ перед широкой онлайн-аудиторией выступили ведущие специалисты мирового уровня. Интересным клиническим опытом поделился с коллегами профессор кафедры урологии НОИ клинической медицины имени Н. А. Семашко ФГБОУ ВО «Российский университет медицины» Минздрава России, заслуженный врач РФ, д.м.н. **Михаил Юрьевич Гвоздев**, представивший доклад «Дивертикул уретры: от классического до нетипичного».

Диагностика

Дивертикул мочеиспускательного канала представляет собой округлое выпячивание стенки уретры, которое соединено с ней посредством узкой шейки. Другими словами, его можно назвать грыжей мочеиспускательного канала. Некоторые источники [1, 2] указывают на необходимость исключить вероятность дивертикула уретры при необъяснимых симптомах нижних мочевыводящих путей.

Дивертикул уретры может проявляться различными симптомами, а диагностика его порой затруднена. Это заболевание могут сопровождать следующие симптомы:

- дизурия – в 56% наблюдений;
- рецидивирующая инфекция мочевыводящих путей – в 40% наблюдений;
- пальпируемое образование в уретре – в 35% наблюдений;
- недержание мочи – в 32% наблюдений;
- постмикционный дриблинг – в 27% наблюдений;
- диспареуния – в 16% наблюдений;
- камни в мочевом пузыре – в 1–10% наблюдений;
- выделения из уретры – в 12% наблюдений;
- задержка мочеиспускания – в 4% наблюдений.

Эксперт обратил внимание, что, если большая часть из перечисленных симптомов, особенно в сочетании, встречается не так часто, то по поводу жалоб на рецидивы инфекции мочевыводящих путей пациентки порой долгие годы лечатся у урологов, гинекологов, терапевтов, прежде чем им будет установлен диагноз «дивертикул уретры». Поскольку диагностика этого заболевания зачастую представляет сложность.

«Золотым стандартом» диагностики дивертикула мочеиспускательного канала сегодня является магнитно-резонансная томография (МРТ), которая позволяет четко локализовать выпячивание уретры, а также описать его форму: циркулярную, подковообразную, полулунную, круглую. Данные МРТ представляют большое подспорье для хирургов, особенно когда речь идет о таких сложных формах дивертикула уретры, как циркулярная и подковообразная.

Не менее важен и визуальный осмотр, который помогает обнаружить выпячивание на передней стенке влагалища. Однако это выпячивание может скрывать за собой цистоцеле, и тогда гинекологи сталкиваются со сложной ситуацией во время операции.

Клиническая практика

В ходе сообщения М.Ю. Гвоздев познакомил коллег с клиническим наблюдением пациентки, 36 лет, с диагнозом «дивертикул уретры». Эта пацинетка предъявляла жалобы на боль в области мочеиспускательного канала, которая по градации визуально-аналоговой шкалы (ВАШ) оценивалась в 10 баллов. В анамнезе пациентки также присутствовали такие симптомы, как постмикционный дриблинг (непроизвольное истечение мочи из мочеиспускательного канала после мочеиспускания), ощущение инородного тела во влагалище, болезненный половой акт и периодические гнойно-геморрагическое выделения из уретры.

Причем все перечисленные жалобы появились у пацинетки на 24 неделе беременности. Хотя перед этим она три года лечилась по поводу инфекции мочевыводящий путей у уролога по месту жительства. Когда же она обратилась в женскую консультацию по месту жительства, ей были установлены диагнозы «киста бартолиновой железы», «угроза выкидыша», «цистит». Также пациентке выполнялась пункция, в результате которой было получено гнойное содержимое, вызвавшее подозрение о преждевременном отхождении околоплодных вод.

На 34 неделе беременности в Московском областном научно-исследовательском институте акушерства и гинекологии (МОНИИАГ) по поводу дальнейшего ведения этой пациентки состоялся консилиум с участием академика Д.Ю. Пушкаря. Поскольку на сегодняшний день отсутствуют рекомендации по лечению дивертикула уретры у беременных женщин, было принято решение установить пациентке уретральный катетер, чтобы дренировать мочевой пузырь в ожидании естественных родов. На 36 неделе беременности у пациентки произошли роды естественным путем, при этом дивертикул опорожнялся путем пальпации перед родами и во втором периоде родов. А спустя восемь дней после родов пациентке была выполнена дивертикулэктомия.

> ***«Золотым стандартом» диагностики дивертикула мочеиспускательного канала сегодня является МРТ, которая позволяет четко локализовать выпячивание уретры, а также описать его форму. Данные МРТ представляют большое подспорье для хирургов***

Рассказывая об этом клиническом наблюдении, М.Ю. Гвоздев продемонстрировал видео, на котором можно увидеть опущение передней стенки влагалища у данной пациентки и дивертикул со следами многократных пункций с целью его опорожнения. Также спикер представил снимки МРТ на 26 неделе беременности, где видны четкие контуры плода и дивертикул большого размера не самой простой формы.

Операция дивертикулэктомии продолжалась в течение довольно длительного времени. В ее ходе была рассечена передняя стенка влагалища, выделен дивертикул, при этом дефект мочеиспускательного канала составил около 7–8 мм. Выполнено послойное ушивание мочеиспускательного канала двумя рядами узловых швов из рассасывающегося шовного материала. Затем в течение двух недель проводилось дренирование мочевого пузыря с помощью уретрального катетера.

Эксперт еще раз подчеркнул, что дивертикул мочеиспускательного канала – заболевание достаточно редкое (встречается в 0,02%) и может маскироваться за инфекциями мочевыводящих путей, расстройствами мочеиспускания, тазовой болью [3]. Кроме того, сложность диагностики дивертикула уретры объясняется еще и недостаточной настороженностью врачей, особенно амбулаторного звена, в отношении этого заболевания.

Дивертикулэктомия осуществляется путем влагалищного доступа, хотя, по словам эксперта, существуют описания подобной операции лапароскопическим доступом, при том что дивертикул обычно находится со стороны передней стенки влагалища.

Докладчик также отметил, что при выполнении дивертикулэктомии велика вероятность осложнений в виде кровотечения, ранения мочеточников, несостоятельности шва, и хирургу нужно быть готовым к реконструкции мочеиспускательного канала. И здесь основным предиктором успеха этого вмешательства является в первую очередь опыт хирурга и конечно же возможность оперировать подобных пацинеток в специализированных центрах. Что же касается беременных пацинеток, то в подобной ситуции рекомендуется консервативное лечение дивертикула мочеиспускательного канала и парауретральных кист.

Елена Яковлева

ЛИТЕРАТУРА

1. Rufford J, Cardozo L. Urethral diverticula: a diagnostic dilemma. BJU Int. 2004;94(7):1044–47.
2. Cameron AP. Urethral diverticulum in the female: a meta-analysis of modern series. Minerva Ginecol. 2016;68(2):186–210.
3. Sheriff A. et al. Incidence of female urethral diverticulum: a population-based analysis and literature review. Int Urogynecol J. 2014;25(1):73–79. doi: 10.1007/s00192-013-2155-2.

Гексановый экстракт Serenoa repens: преимущества

В рамках прошедшего в Казани с 14 по 16 сентября 2023 г. XXIII конгресса РОУ большое внимание было уделено диагностике и лечению заболеваний предстательной железы. Этой теме посвятил свое выступление профессор кафедры урологии Северо-Западного ГМУ им. И.И. Мечникова, д.м.н. **Евгений Семенович Шпиленя**, который представил доклад «Гексановый экстракт Serenoa repens. Преимущества и уникальность» (при поддержке компании «Пьер Фабр»).

Новый взгляд на фитотерапию

На фоне неутихающей полемики, как помочь мужчинам с доброкачественной гиперплазией предстательной железы (ДГПЖ), эксперт призвал коллег обратить внимание на большой рынок растительных препаратов. Среди традиционно используемых для лечения пациентов с ДГПЖ лекарственных фитосредств – Cucurbita pepo (тыквеннные семечки), Pyogeum africanum (кора африканской сливы), Urtica dioica (крапива двухдомная), Willow herb (Иван-чай) и Serenoa repens (карликовая пальма). Чтобы понять, какое из этих средств лучше, было проведено большое рандомизированное исследование, по результатам которого признано, что Serenoa repens (SR) является оптимальным препаратом выбора для улучшения симптомов нижних мочевыводяших путей (СНМП) и показателей кровотока.

На самом деле SR уже давно используется в клинической медицине, а его препараты имеют устоявшееся применение (регистрационное удостоверение), означающее, что действующее вещество лекарственного средства используется более 10 лет и его свойства хорошо известны (включая обзор литературы).

Вместе с тем открытым остается вопрос, какой из многочисленных препаратов Serenoa repens выбрать. Оценить данные лекарственные средства можно по самому главному для фитопрепаратов показателю – методу экстракции (этаноловому, углекислому и гексановому), от которого зависят фармакологические свойства продукта. И именно по этому критерию Европейское агентство по лекарственным средствам рассматривает гексановый экстракт SR как имеющий достаточные доказательства, подтверждающие целесообразность его применения в лечении пациентов с СНМП/ДГПЖ. В свою очередь многие урологи, по словам Е.С. Шпилени, предпочитают препарат Пермиксон, назначая его 77% пациентов, использующих фитопрепараты. Активные компоненты гексанового экстракта SR – свободные жирные кислоты и фитостерол – обеспечивают результаты лечения ДГПЖ. Первые – за счет ингибирования 5-альфа-редуктазы (5-АР), второй – за счет уменьшения воспаления в простате.

Что говорят исследования и клиническая практика

По результатам исследования-трехмесячный прием Пермиксона способствует уменьшению в ткани простаты активности 5-АР, приводя к снижению уровня дигидростерона (особенно в периуретральной зоне) [1]. Шестимесячный прием препарата Пермиксон приводит к уменьшению СНМП по шкале IPSS на 37% в группе препарата Пермиксон и на 39% в группе финастерида. При этом скорость мочеиспускания может вырасти на 25 и 30%, соответственно [2]. Трехмесячный прием препарата Пермиксона (320 мг/сут.) с последующей трансуретральной резекцией простаты или позадилонной аденомэктомией способен снижать концентрацию дигидростерона в ткани простаты на 50%, при этом концентрация тестостерона возрастает [3]. Действие гексанового экстракта SR обеспечивается также за счет подавления активности ароматаз. Иммунологически подтвержден противовоспалительный эффект SR, позволяющий препарату Пермиксон уменьшать воспаление в предстательной железе. Доказано влияние Пермиксона на апоптоз и гибель клеток. Однако даже при высокой концентрации (48 мкг/мл) препарат не увеличивал относительное количество клеток в апоптозе или мертвых клеток по сравнению с контрольной группой, обработанной гексаном.

Данные обзора ряда исследований с участием препарата Пермиксон свидетельствуют, что он может быть препаратом первой линии в лечении пациентов с СНМП/ДГПЖ. Подтвержден равный эффект SR в сравнении с тамсулозином по результатам 6-месячного наблюдения (без увеличения риска побочных явлений) [4]. Вполне рациональна комбинация Пермиксона и тамсулозина.

Многоцентровое проспективное исследование [5] поставило вопрос: действительно ли 6-месячная терапия SR улучшает качество жизни и симптомы у мужчин с СНМП/ДГПЖ, не влияя при этом на сексуальную функцию? Ответом стало заключение: как начальный вариант лечения у мужчин с умеренными или тяжелыми проявлениями СНМП/ДГПЖ гексановый экстракт SR обеспечивает клинически значимое улучшение урологических симптомов и качества жизни при низкой частоте развития нежелательных явлений, в частности, со стороны сексуальной функции. Оценка методов терапии первой линии для лечения пациентов с СНМП/ДГПЖ в условиях реальной клинической практики (исследование PERSAT) [6] также подтвердило возможность применения этого препарата в качестве первой линии терапии.

Все эти аргументы привели к переосмыслению роли SR, особенно в виде гексанового экстракта. Консенсус международной группы независимых экспертов (2021 г.) рекомендовал рассматривать гексановый экстракт SR как вариант лечения мужчин с легкими и умеренными проявлениями ДГПЖ/СНМП в качестве альтернативы динамическому наблюдению. Многочисленные исследования и опыт клинического применения свидетельствуют, что Пермиксон – средство патогенетической терапии ДГПЖ с высоким профилем безопасности и доказанным многолетней практикой противовоспалительным действием.

Елена Яковлева

ЛИТЕРАТУРА

1. Di Silverio F, et al. Effects of long-term treatment with Serenoa repens (Permixon) on the concentrations and regional distribution of androgens and epidermal growth factor in benign prostatic hyperplasia. Prostate. 1998;37(2):77-83.
2. Carraro JC, et al. Comparison of phytotherapy (Permixon) with finasteride in the treatment of benign prostate hyperplasia: a randomized international study of 1,098 patients. Prostate. 1996;29(4):231-40.
3. Di Silverio F. et al. Response of tissue androgen and epidermal growth factor concentrations to the long-term administration of Serenoa repens (Permixon), finasteride and flutamide to BPH patients. Eur. Urol. 1997;30(suppl. 2):96.
4.Novara G, et al. Efficacy and Safety of Hexanic Lipidosterolic Extract of Serenoa repens (Permixon) in the Treatment of Lower Urinary Tract Symptoms Due to Benign Prostatic Hyperplasia: Systematic Review and Meta-analysis of Randomized Controlled Trials. Eur Urol Focus. 2016;2(5):553-561.
5. Alcaraz A, et al. Efficacy and Safety of the Hexanic Extract of Serenoa repens vs. Watchful Waiting in Men with Moderate to Severe LUTS-BPH: Results of a Paired Matched Clinical Study. J Clin Med. 2022;11(4):967.
6. de la Taille A, et al. Alpha-bloquants ou phytothérapie en traitement de première intention desSBAU/HBP en médecine générale : l'étude non interventionnelle PERSAT[Alpha-blockers or phytotherapy as first-line treatment of LUTS/BPH in general medicine: The PERSAT non-interventional study]. Prog Urol. 2020;30(10):522-531.

Фьюжн-биопсия в диагностике рака простаты – революция точности

Д.И. БАБАЕВСКАЯ[1], В.С. ПЕТОВ[1], А.О. МОРОЗОВ[1], Д.В. ЕНИКЕЕВ[1–4]

[1]Институт урологии и репродуктивного здоровья человека, Сеченовский университет, Москва, Россия
[2]Отделение урологии, Венский медицинский университет, Вена, Австрия
[3]Институт урологии и андрологии Карла Ландштайнера, Вена, Австрия
[4] Медицинский центр им. И. Рабина, Петах Тиква, Израиль

По данным Всемирной организации здравоохранения, рак простаты занимает первое место по распространенности среди онкологических заболеваний у мужчин всех возрастов [1]. Благодаря современным методам диагностики такие высокие показатели являются следствием высокой выявляемости рака простаты.

Согласно рекомендациям Европейской ассоциации урологов, при подозрении на рак простаты (при стойком повышении уровня простат-специфического антигена (ПСА)) пациенту рекомендовано выполнение мультипараметрической магнитно-резонансной томографии (мпМРТ) органов малого таза [2]. Метод обладает высокой чувствительностью в отношении клинически значимого рака простаты (ISUP ⩾2) – 91% (по данным одного из самых крупных метаанализов), а также позволяет с высокой точностью выявлять наличие и локализацию патологического очага, откуда при необходимости возможно взятие прицельной биопсии [3]. При этом очень важна правильная интерпретация исследования. При оценке по специальной радиологической шкале Pi-RADS v2.1 [4] вероятность выявления рака простаты с очагом Pi-RADS – 5 баллов в среднем составляет 85% (73–94%)), с очагом Pi-RADS – 4 балла в среднем, 59% (39–78%), с очагом Pi-RADS – 3 балла в среднем, 16% (7–27%)) [5]. Выявление 1–2 баллов по шкале Pi-RADS расценивается как «отрицательный» результат МРТ. Согласно последним исследованиям, результаты которых вошли в клинические рекомендации Европейской ассоциации урологов (ЕАУ) в 2023 г., клиницисту в подходе к проведению инвазивной диагностики необходимо опираться не только на балл Pi-RADS по МРТ, но и на плотность ПСА [2]. При повышении ПСА, но его низкой плотности и отрицательном результате МРТ возможно рассмотреть отказ от выполнения биопсии и наблюдение за пациентом. Кроме того, возможно отказаться от проведения биопсии даже при выявлении участка Pi-RADS 3 на фоне низкой плотности ПСА (<0,10), поскольку вероятность обнаружить клинически значимый рак простаты равна всего лишь 4% [6].

Согласно последним российским клиническим рекомендациям, при подозрении на рак простаты по результатам скрининговых методов диагностики (пальцевое ректальное исследование, уровень ПСА крови и трансректальное ультразвуковое исследование (ТРУЗИ)) пациенту рекомендуется выполнение стандартной трансректальной биопсии [7]. Однако данный подход не является идеальным.

Стандартная трансректальная биопсия обладает невысокой чувствительностью (42–55%) [8]. С внедрением мпМРТ в протоколах диагностики рака простаты появляются новые возможности и для морфологической верификации заболевания. Выполнение мпМРТ позволяет наглядно выявлять подозрительные очаги в предстательной железе и, в свою очередь, взять биопсию прицельно из данных участков. Так, в первом описании биопсии под МР-контролем (2000 г.) впервые выполнена in-bore таргетная, или прицельная, трансперинеальная биопсия [9] непосредственно в МР-томографе [10]. Процесс трудоемкий и длительный (~1,5 час.); кроме того, исключается возможность одномоментного выполнения систематической биопсии под УЗ-контролем.

Комбинированная фьюжн- и систематическая трансперинеальная биопсии простаты позволяют свести к минимуму вероятность пропуска клинически значимого рака, не приводя к значительному увеличению числа вколов или риску осложнений, что является важнейшим моментом в диагностике рака простаты

Для преодоления недостатков in-bore метода разработаны техники совмещения изображения, полученного при МРТ, с интраоперационным ультразвуковым (УЗ) изображением – фьюжн-техники (от англ. fusion – слияние). При когнитивной фьюжн-прицельной биопсии уролог, используя предварительно просмотренную последовательность мпМРТ, сопоставляет ее с УЗИ в реальном времени, что позволяет ему должным образом выполнить прицельную биопсию из подозрительного участка [11]. Метод является доступным, не требует специального оборудования, однако результат в большой степени зависит от опыта хирурга.

Аппаратная мпМР/УЗ фьюжн-биопсия может быть выполнена только при помощи программного обеспечения, позволяющего «собрать» МР и УЗ изображения воедино в режиме реального времени [12, 13]. Предварительно выполняется «разметка» или сегментирование изображений МРТ опытным специалистом (радиологом или урологом) с выделением самой предстательной железы и подозрительных участков [14]. Затем выполняется УЗИ, во время которого программа «захватывает» изображение и совмещает его с изображениями МРТ. Таким образом, хирург получает возможность при выполнении УЗИ интраоперационно наглядно видеть участки, из которых необходимо взять дополнительные биоптаты. Варианты программного обеспечения широко представлены на рынке: Artemis (Eigen, Inc., Grass Valley, CA, USA), BioJet (D&K Technologies, Inc., Barum, Germany), Biopsee (MedCom, Inc., Darmstadt, Germany), HI RVS/Real-time Virtual Sonography (Hitachi, Inc.,Tokio, Japan), UroNav (In Vivo/Philips, Inc., Cambridge, MA, USA), Urostation (Koelis, Inc., Meylan, France), iSR'obot Mona Lisa (Biobot Surgical, Inc., Singapore), MIM Symphonyx Bx (MIM Software Inc., Cleveland, OH, USA), Virtual Navigator (Esaote, Inc., Genova, Italy), Aplio i800 (Canon Medical Systems, Inc., Crawley, UK) и Logiq (GE, Inc., Boston, MA, USA), NaviGo™ fusion system (UC-Care, Yokneam, Israel) [15,16].

Все три вышеперечисленных метода таргетной биопсии одинаково успешны при выявлении рака простаты. По данным систематического обзора, чувствительность когнитивной таргетной биопсии составляет 86%, аппаратной – 89%, in-bore – 91% (p=0,62) [17].

ЕАУ не рекомендует при первичной диагностике выполнять таргетную биопсию вне комбинации с систематической биопсией, несмотря на все приведенные исследования, показывающие высокую выявляемость рака при использовании таргетной биопсии [2]. И обусловлено это повышением вероятности пропуска (от 6 до 17%) клинически значимого рака простаты при выполнении только таргетной биопсии [18–20].

Европейской ассоциацией урологов при выполнении биопсии рекомендован именно трансперинеальный доступ [2], так как трансректальный приводит в 6,9% случаев к септическим осложнениям [21], а также к риску «упустить» у 17% пациентов рак простаты при его локализации в передней и апикальной зонах предстательной железы [22]. При трансректальной биопсии не всегда удается собрать достаточное количество материала для гистологического исследования – средняя длина биоптата 5,5 мм [23], что может являться одной из причин повышения стадии ISUP после простатэктомии (21–54% пациентов) в случае выявления рака при трансректальной биопсии [24]. Выполнение биопсии под спинальной анестезией удобно для хирурга, потому как обеспечивается неподвижность пациента (что важно для выполнения аппаратной фьюжн-биопсии), но эта анестезия приводит к необходимости катетеризации мочевого пузыря и к увеличению времени пребывания пациента в стационаре.

Выполнение биопсии под внутривенной седацией или под местной анестезией исключает необходимость катетеризации мочевого пузыря, эффективно обеспечивает обезболивание, при этом позволяя выписать пациента из

Рисунок. Схема 12-точечной трансперинеальной биопсии по Meyer et al. [31] с изменениями; красным обозначены точки взятия биоптатов

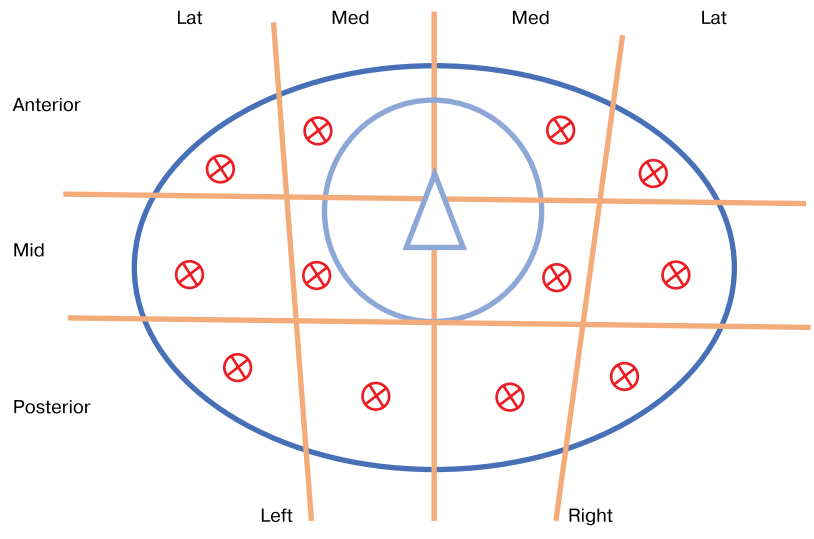

стационара в день процедуры [25, 26]. Использование местной анестезии для выполнения трансперинеальной биопсии высоко эффективно; пациенты оценивают уровень боли во время процедуры лишь в 1–3 балла по шкале ВАШ [27]. Выполнение трансперинеальной биопсии позволяет применять антибиотикопрофилактику коротким курсом препаратов группы фторхинолонов или гентамицином – интраоперационно [28, 29].

Для получения достаточного количества материала и снижения риска ошибки в «прицеливании» рекомендуется из подозрительного очага собрать всего 3–5 биоптатов [30] по причине незначительного роста процента выявляемости рака простаты при последующем увеличении числа биоптатов в подозрительном очаге. При комбинированной биопсии обычно выполняется забор до 12 биоптатов из всех зон простаты – по 6 из обеих долей (рис.) [2].

Таким образом, комбинированная фьюжн- и систематическая трансперинеальная биопсии простаты позволяют свести к минимуму вероятность пропуска клинически значимого рака, не приводя при этом к значительному увеличению числа вколов или риску осложнений, что является важнейшим моментом в диагностике рака простаты. К тому же такой подход при выполнении диагностики дает возможность впоследствии применить прицельные (фокальные) методы лечения: брахитерапию, криоабляцию, HIFU (High Intensive Focused Ultrasound – высокоинтенсивный фокусированный ультразвук), Нанонож и др. – высокоэффективные методы при малой инвазивности [32].

ЛИТЕРАТУРА

1. Global Cancer Observatory [Internet]. [cited 2023 Oct 8]. Available from: https://gco.iarc.fr/
2. Mottet N, et al. EAU-EANM-ESTRO-ESUR-ISUP-SIOG-Guidelines-on-Prostate-Cancer-2023. Update. 2023.
3. Drost F-JH, et al. Prostate MRI, with or without MRI-targeted biopsy, and systematic biopsy for detecting prostate cancer. 2019;4(4).
4. Turkbey B, et al. Prostate Imaging Reporting and Data System Version 2.1: 2019 Update of Prostate Imaging Reporting and Data System Version 2. Eur Urol. 2019;76(3):340–51.
5. Oerther B, et al. Cancer detection rates of the PI-RADSv2.1 assessment categories: systematic review and meta-analysis on lesion level and patient level. Prostate Cancer Prostatic Dis [Internet]. 2022 Feb 1 [cited 2023 Oct 9];25(2):256–63. Available from: https://pubmed.ncbi.nlm.nih.gov/34230616/
6. Schoots IG, Padhani AR. Risk-adapted biopsy decision based on prostate magnetic resonance imaging and prostate-specific antigen density for enhanced biopsy avoidance in first prostate cancer diagnostic evaluation. BJU Int. 2021;127(2):175–8.
7. Рак предстательной железы Оглавление. 2023;
8. Ahmed HU, et al. Diagnostic accuracy of multi-parametric MRI and TRUS biopsy in prostate cancer (PROMIS): a paired validating confirmatory study. Lancet (London, England) [Internet]. 2017 Feb 25 [cited 2023 Oct 9];389(10071):815–22. Available from: https://pubmed.ncbi.nlm.nih.gov/28110982/
9. Cormack RA, et al. Feasibility of transperineal prostate biopsy under interventional magnetic resonance guidance. Urology. 2000 Oct;56(4):663–4.
10. Beyersdorff D, et al. MR imaging-guided prostate biopsy with a closed MR unit at 1.5 T: initial results. Radiology. 2005 Feb;234(2):576–81.
11. Lichy MP, et al. Morphologic, functional, and metabolic magnetic resonance imaging-guided prostate biopsy in a patient with prior negative transrectal ultrasound-guided biopsies and persistently elevated prostate-specific antigen levels. Urology. 2007;69(6):1208.e5-1208.e8.
12. Singh AK, et al. Initial clinical experience with real-time transrectal ultrasonography-magnetic resonance imaging fusion-guided prostate biopsy. BJU Int. 2008;101(7):841–5.
13. Petov V, et al. Robot-Assisted Magnetic Resonance Imaging-Targeted versus Systematic Prostate Biopsy; Systematic Review and Meta-Analysis. Cancers (Basel). 2023;15(4). Available from: https://pubmed.ncbi.nlm.nih.gov/36831524/
14. Petov V, et al. A Prospective Comparison of Transrectal Standard, Cognitive, Transperineal Fusion, and Mapping Prostate Biopsy for Cancer Detection. J Endourol [Internet]. 2023 Aug 1 [cited 2023 Oct 12];37(8):940–7. Available from: https://pubmed.ncbi.nlm.nih.gov/37294206/
15. Paesano N, et al. A Systematic Review of the Current Status of Magnetic Resonance–Ultrasound Images Fusion Software Platforms for Transperineal Prostate Biopsies. Cancers (Basel). 2023;15(13):3329.
16. Ber Y, et al. A noninferiority within-person study comparing the accuracy of transperineal to transrectal MRI–US fusion biopsy for prostate-cancer detection. Prostate Cancer Prostatic Dis [Internet]. 2020;23(3):449–56. Available from: http://dx.doi.org/10.1038/s41391-020-0205-7
17. Wegelin O, et al. Comparing Three Different Techniques for Magnetic Resonance Imaging-targeted Prostate Biopsies: A Systematic Review of In-bore versus Magnetic Resonance Imaging-transrectal Ultrasound fusion versus Cognitive Registration. Is There a Preferred Technique? Eur. Urol. Eur Urol. 2017;71:517–31.
18. Baco E, et al. A Randomized Controlled Trial To Assess and Compare the Outcomes of Two-core Prostate Biopsy Guided by Fused Magnetic Resonance and Transrectal Ultrasound Images and Traditional 12-core Systematic Biopsy. Eur Urol. 2016;69(1):149–56.
19. Delongchamps NB, et al. Are Magnetic Resonance Imaging-Transrectal Ultrasound Guided Targeted Biopsies Noninferior to Transrectal Ultrasound Guided Systematic Biopsies for the Detection of Prostate Cancer? J Urol. 2016;196(4):1069–75.
20. Fujii S, et al. Magnetic resonance imaging/transrectal ultrasonography fusion targeted prostate biopsy finds more significant prostate cancer in biopsy-naïve Japanese men compared with the standard biopsy. Int J Urol. 2020;27(2):140–6.
21. Borghesi M, et al. Complications After Systematic, Random, and Image-guided Prostate Biopsy [figure presented]. Vol. 71, European Urology. 2017.
22. Wright JL, Ellis WJ. Improved prostate cancer detection with anterior apical prostate biopsies. Urol Oncol [Internet]. 2006 Nov [cited 2023 Oct 1];24(6):492–5. Available from: https://pubmed.ncbi.nlm.nih.gov/17138129/
23. Simopoulos DN, et al. Cancer core length from targeted biopsy: an index of prostate cancer volume and pathological stage. BJU Int. 2019;124(2).
24. Siddiqui MM, et al. Magnetic resonance imaging/ultrasound-fusion biopsy significantly upgrades prostate cancer versus systematic 12-core transrectal ultrasound biopsy. Eur Urol. 2013;64(5).
25. Meyer AR, et al. Initial Experience Performing In-office Ultrasound-guided Transperineal Prostate Biopsy Under Local Anesthesia Using the PrecisionPoint Transperineal Access System. Urology. 2018;115:8–13.
26. Marra G, et al. Transperineal Free-hand mpMRI Fusion-targeted Biopsies Under Local Anesthesia: Technique and Feasibility From a Single-center Prospective Study. Urology. 2020;140:122–31.
27. Bass EJ, et al. Magnetic resonance imaging targeted transperineal prostate biopsy: a local anaesthetic approach. Prostate Cancer Prostatic Dis [Internet]. 2017 Sep 1 [cited 2023 Oct 2];20(3):311–7. Available from: https://pubmed.ncbi.nlm.nih.gov/28485391/
28. Bass EJ, et al. Magnetic resonance imaging targeted transperineal prostate biopsy: a local anaesthetic approach. Prostate Cancer Prostatic Dis. 2017;20(3):311–7.
29. Wetterauer C, et al. Feasibility of freehand MRI/US cognitive fusion transperineal biopsy of the prostate in local anaesthesia as in-office procedure – experience with 400 patients. Prostate Cancer Prostatic Dis. 2020;23(3):429–34.
30. Lu AJ, et al. Role of Core Number and Location in Targeted Magnetic Resonance Imaging-Ultrasound Fusion Prostate Biopsy. Eur Urol [Internet]. 2019 Jul 1 [cited 2023 Oct 1];76(1):14–7. Available from: https://pubmed.ncbi.nlm.nih.gov/31047733/
31. Meyer AR, J et al. Initial Experience Performing In-office Ultrasound-guided Transperineal Prostate Biopsy Under Local Anesthesia Using the PrecisionPoint Transperineal Access System. Urology [Internet]. 2018 May 1 [cited 2023 Oct 9];115:8–13. Available from: https://pubmed.ncbi.nlm.nih.gov/29409845/
32. Ganzer R, et al. Which technology to select for primary focal treatment of prostate cancer?-European Section of Urotechnology (ESUT) position statement. Prostate Cancer Prostatic Dis [Internet]. 2018;21(2):175–86. Available from: http://dx.doi.org/10.1038/s41391-018-0042-0

К юбилею профессора Александра Валентиновича Амосова

10 ноября 2023 года отметил 70-летний юбилей выдающийся и многоуважаемый профессор отечественной урологии Амосов Александр Валентинович.

Будучи еще студентом в научном кружке, Александр Валентинович проявил большой интерес к урологии. В 1977 г. он окончил лечебный факультет 1-го ММИ им. И.М. Сеченова. Поступил в клиническую ординатуру кафедры урологии 1-го ММИ им. И.М. Сеченова, которой руководил в то время Юрий Антонович Пытель. По окончании ординатуры Александр Валентинович работал врачом-урологом в клинике урологии 1-го меда и под руководством Ю.А. Пытеля внедрял в отечественную урологию ультразвуковой метод диагностики. Он был первым, кто увидел огромные перспективы этого метода в урологии, и первым, кто внедрял его в нашу специальность. Хотя первый его доклад в Московском обществе урологов в 1980 г. по информативности ультразвуковой диагностики в урологии вызвал бурю негативных отзывов. Но тогда еще молодой доктор был уверен, что спустя годы ультразвуковой метод в урологии будет одним из основных, и продолжал активно работать в этом направлении. Врачи со всего Советского Союза приезжали к Александру Валентиновичу осваивать новейшую по тем временам технологию диагностики. Его имя вошло в историю отечественной урологии как основоположника ультразвуковой диагностики. Александр Валентинович защитил кандидатскую диссертацию в 1982 г. на тему «Ультразвуковая диагностика в урологии», далее работал ассистентом, врачом-урологом, доцентом и профессором на кафедре урологии Первого ММИ им. И.М. Сеченова. Под контролем УЗИ А.В. Амосов впервые в СССР проводил пункцию кист, биопсию опухолей почки, биопсию предстательной железы и т.п. В 1999 г. защитил докторскую диссертацию по функциональным методам диагностики в урологии. Своим учителем Александр Валентинович считает Юрия Антоновича Пытеля. Вся его профессиональная деятельность проходила и проходит в стенах старейшего вуза и клиники в России, в Москве на Пироговке.

А.В. Амосов является автором нескольких монографий: «Ультразвуковая диагностика в уронефрологии», «Функциональная ультразвуковая диагностика в урологии», «Эндолюминальная эхография мочевых путей», «Эходопплерография предстательной железы», «Метафилактика мочекаменной болезни», «Эходопплерография в урологии» и автором более 400 печатных научных работ.

Помимо высококвалифицированного врача, замечательного профессора, который отдает все свои силы воспитанию и передаче опыта молодым коллегам, А.В. Амосов — замечательный друг, который участвует в судьбе многих.

В настоящее время А.В. Амосов ведет активную научную, врачебную и преподавательскую деятельность не только в Институте урологии и репродуктивного здоровья человека Сеченовского университета, но и в жизни Российского общества урологов. Является членом правления РОУ и председателем комитета по лучевой диагностике и визуализации в урологии, членом редакционной коллегии журнала «Урология», членом диссертационного совета по специальности «Урология» Первого МГМУ им. И.М. Сеченова.

Жизнелюбие, оптимизм, коллегиальность, открытость в общении, человечность, опыт и высокий профессионализм создают бесспорный авторитет в урологическом обществе РФ.

Российское общество урологов, редакция газеты «Вестник РОУ», коллеги и друзья от всего сердца поздравляют Александра Валентиновича с юбилеем и желают долгих лет активной и счастливой жизни.

Включи зелёный

Тамсулозин от Берлин-Хеми/А. Менарини

Включен в перечень ЖНВЛП[1]
ДОСТУПНАЯ ЦЕНА[4]
ЕВРОПЕЙСКОЕ КАЧЕСТВО

Для раннего облегчения дизурических симптомов доброкачественной гиперплазии предстательной железы[2,3]

Упаковки по 30 и 100 капсул = 30 или 100 дней непрерывной терапии

1. Распоряжение Правительства РФ от 24.12.2022 N 4173-р «О внесении изменений в перечни лекарственных средств». **2.** Общая характеристика лекарственного препарата от 23.11.2022. **3.** Akin Y. et al. // International Urology and Nephrology, 2013 Vol. 45, Issue 1, pp 45-51. **4.** Государственный реестр предельных отпускных цен производителей на лекарственные препараты, включенные в перечень жизненно необходимых и важнейших лекарственных препаратов (по состоянию на 14.06.2023) (электронный ресурс) – URL: http://grls.rosminzdrav.ru/pricelims.aspx (дата обращения 15.06.2023).

Показания к применению: препарат Профлосин показан к применению у взрослых мужчин. Лечение дизурических расстройств при доброкачественной гиперплазии предстательной железы (ДГПЖ). **Противопоказания:** гиперчувствительность к тамсулозину (в т. ч. наличие лекарственного ангионевротического отека в анамнезе) или к любому из вспомогательных веществ (целлюлоза микрокристаллическая (тип 101), метакриловой кислоты и этилакрилата сополимер (1:1), тальк, триэтилцитрат; краситель железа оксид красный (Е 172), титана диоксид (Е 171), краситель железа оксид желтый (Е 172), желатин, индигокармин (Е 132), краситель железа оксид черный (Е 172)); ортостатическая гипотензия (в т.ч. в анамнезе); печеночная недостаточность тяжелой степени; возраст до 18 лет. **Режим дозирования и способ применения:** по 1 капсуле (0,4 мг) 1 раз в сутки. Учитывая прогрессирующий характер заболевания, симптоматическая терапия может проводиться длительно. Длительность лечения определяет врач. Внутрь, после завтрака или первого приема пищи. Капсулу следует проглатывать целиком, не разжевывая, запивая достаточным количеством воды. Капсулу нельзя делить на части или разламывать, так как это может повлиять на скорость высвобождения действующего вещества. **Нежелательные реакции:** нежелательные реакции, возможные на фоне терапии тамсулозином, распределены по системно-органным классам с указанием частоты их возникновения согласно рекомендациям ВОЗ: часто (от ≥1/100 до <1/10), нечасто (от ≥1/1000 до <1/100), редко (от ≥1/10000 до <1/1000), очень редко (<1/10000), частота неизвестна (невозможно определить на основании имеющихся данных). *Нарушения со стороны нервной системы:* часто: головокружение; нечасто: головная боль; редко: обморочные состояния. *Нарушения со стороны органа зрения:* частота неизвестна: нечеткость зрения, нарушения зрения. *Нарушения со стороны сердца:* нечасто: «ощущение сердцебиения». *Нарушения со стороны сосудов:* нечасто: ортостатическая гипотензия. *Нарушения со стороны дыхательной системы, грудной клетки и органов средостения:* нечасто: ринит; частота неизвестна: эпистаксис (носовое кровотечение). *Нарушения со стороны желудочно-кишечного тракта:* нечасто: запор, диарея, тошнота, рвота; частота неизвестна: сухость во рту. *Нарушения со стороны половых органов и грудной железы:* часто: нарушения эякуляции, ретроградная эякуляция, анэякуляция; очень редко: приапизм. *Нарушения со стороны кожи и подкожных тканей:* нечасто: кожная сыпь, кожный зуд, крапивница; редко: ангионевротический отек; очень редко: синдром Стивенса-Джонсона; частота неизвестна: многоформная эритема, эксфолиативный дерматит. *Общие нарушения:* нечасто: астения. **Условия отпуска:** отпускают по рецепту. ИНФОРМАЦИЯ ДЛЯ СПЕЦИАЛИСТОВ ЗДРАВООХРАНЕНИЯ.
ПОДРОБНАЯ ИНФОРМАЦИЯ СОДЕРЖИТСЯ В ОБЩЕЙ ХАРАКТЕРИСТИКЕ ЛЕКАРСТВЕННОГО ПРЕПАРАТА ПРОФЛОСИН® ОТ 23.11.2022.

ООО «Берлин-Хеми/А. Менарини» 123112, Москва, Пресненская набережная, д. 10,
БЦ «Башня на Набережной», блок Б. Тел.: (495) 785-01-00, факс: (495) 785-01-01
RU-PROF-05-2023-v01-print, утверждено 16.06.2023
РЕКЛАМА

БЕРЛИН-ХЕМИ МЕНАРИНИ