ВОПРОСЫ ПРЕЕМСТВЕННОСТИ МЕЖДУ ДЕТСКИМИ И ВЗРОСЛЫМИ УРОЛОГАМИ 4

ВЕДЕНИЕ ПАЦИЕНТОВ С НАРУШЕНИЯМИ МОЧЕИСПУСКАНИЯ В РАННЕМ ПОСЛЕОПЕРАЦИОННОМ ПЕРИОДЕ 14

ВЕСТНИК РОССИЙСКОГО ОБЩЕСТВА УРОЛОГОВ

№3

СЕНТЯБРЬ 2026 г.

УЧРЕДИТЕЛЬ – ОБЩЕРОССИЙСКАЯ ОБЩЕСТВЕННАЯ ОРГАНИЗАЦИЯ «РОССИЙСКОЕ ОБЩЕСТВО УРОЛОГОВ»

Новые горизонты урологии

С 10 по 13 сентября 2026 года в Казани проходит XXVI Конгресс Российского общества урологов. В нем учувствуют лучшие специалисты нашей страны в области урологии и смежных дисциплин, а также международные эксперты



Петр Витальевич ГЛЫБОЧКО

Председатель Российского Общества Урологов, Ректор ФГАОУ ВО Первый МГМУ им. И. М. Сеченова Минздрава России (Сеченовский Университет), директор Института урологии и репродуктивного здоровья человека Сеченовского Университета, Председатель Ассоциации «Совет ректоров медицинских и фармацевтических высших учебных заведений», вице-президент Российского Союза ректоров, академик РАН, д.м.н., профессор

Уважаемые коллеги, приветствую вас на XXVI Конгрессе Российского общества урологов!

Данное мероприятие можно смело назвать ключевым событием, которое дает возможность профессионалам подвести итоги и определить актуальные и перспективные пути развития урологии в нашей стране. Это особенно важно в условиях быстро меняющейся клинической и технологической реальности.

Научная программа конгресса включает пленарные и секционные заседания, образовательные школы, сателлитные симпозиумы, дискуссии, интервью с ведущими экспертами, видеосессии для участников, желающих поделиться хирургическим опытом. Мы осветим и обсудим ключевые вызовы современной урологии. В фокусе нашего внимания – баланс оперативных и консервативных подходов в лечении злокачественных образований органов мочевыделительной системы и доброкачественной гиперплазии предстательной железы, развитие функциональной урологии, реконструктивно-пластической хирургии и новых техник оперативного лечения. Также мы поговорим об основных вопросах репродуктологии, андрологии и мужского здоровья, подходах к терапии инфекций в урологии, мочекаменной болезни, применении лучевых методов диагностики и лечения.

Отдельный фокус конгресса направлен на цифровые технологии в урологии: искусственный интеллект, нейросети, телемедицину, а также инновационные медицинские изделия, фармацевтические решения и стартапы, которые уже сегодня влияют на клиническую практику.

Огромною роль в наши дни играет междисциплинарное взаимодействие. На конгрессе мы рассмотрим опыт последнего десятилетия и новые данные в области эндокринологии, нефрологии, кардиологии, неврологии, детской урологии. В рамках отдельных секций будут представлены такие направления, как использование big data, фундаментальные исследования, патоморфология, генетика, протеомика и метаболомика. Они приобретают все большее значение в современной урологии.

По традиции организована выставка медицинской техники, расходных материалов, фармацевтической продукции и лабораторного оборудования от известных производителей и дистрибьюторов. На ней представлены технологические инновации, которые способны изменить современную урологическую практику.

В рамках конгресса 13 сентября пройдет II Всероссийская научная студенческая олимпиада по урологии, которая позволит студентам из разных регионов России продемонстрировать свои знания, ознакомиться с новейшими подходами к лечению урологических заболеваний, обменяться опытом и узнать, как оценивают их уровень ведущие эксперты.

Я приветствую участников и гостей XXVI Конгресса РОУ – урологов, андрологов, онкоурологов, специалистов смежных дисциплин, участвующих в междисциплинарном ведении пациентов. Для нас особенно ценно живое общение, обсуждение новых тенденций, обмен опытом. Вместе мы определим направления развития урологии на ближайшие годы.

Форумы РОУ «Научные аспекты урологической практики» — мероприятия Российского общества урологов

23–24 октября 2026 г. – Санкт-Петербург
20 ноября 2026 г. – Екатеринбург
11 декабря 2026 г. – Нижний Новгород

Основная цель мероприятия — обеспечить качественное и доступное последипломное образование для специалистов всей страны. Среди перспективных задач форумов РОУ — охватить все регионы России.

Современному врачу необходимо непрерывно совершенствовать знания с учетом достижений отечественных и мировых науки и практики. Наша задача — помочь ему в этом. Форумы призваны поддержать уровень информированности специалистов на местах, независимо от удаленности федерального центра.

Участники каждого форума смогут познакомиться с тенденциями в современной урологии и последними изменениями в действующих клинических рекомендациях. Ведущие эксперты осветят злободневные вопросы ежедневной практики, которые находятся на стыке разных дисциплин: урологии, онкологии, андрологии и гинекологии. Особое внимание будет уделено медикаментозному сопровождению урологических заболеваний и ведению коморбидных пациентов.

Подробнее на сайте https://forum.congress-rou.ru/ ***Реклама***

ВЕСТНИК № 3
РОССИЙСКОГО ОБЩЕСТВА УРОЛОГОВ

Главный редактор
Лоран Олег Борисович, академик РАН, д.м.н., профессор, заведующий кафедрой урологии и хирургической андрологии ФГБОУ ДПО РМАНПО МЗ РФ, член Президиума РОУ

Заместитель главного редактора
Газимиев Магомед Алхазурович, д.м.н., профессор, директор Научно-технологического парка биомедицины, заместитель директора Института урологии и репродуктивного здоровья человека, ФГАОУ ВО Первый МГМУ им. И.М. Сеченова МЗ РФ (Сеченовский Университет), исполнительный директор Российского общества урологов

Шеф-редактор
Гаджиева Заида Камалудиновна, д.м.н., руководитель отдела анализа кадровой политики, образовательных программ и научных исследований НМИЦ по профилю «урология» ФГАОУ ВО Первый МГМУ им. И.М. Сеченова МЗ РФ (Сеченовский Университет), научный редактор журнала «Урология», заместитель исполнительного директора Российского общества урологов

Редакционный совет
проф. Аль-Шукри С.Х. (Санкт-Петербург)
проф. Братчиков О.И. (Курск)
проф. Велиев Е.И. (Москва)
проф. Данилов В.В. (Владивосток)
проф. Журавлев В.Н. (Екатеринбург)
проф. Коган М.И. (Ростов-на-Дону)
проф. Комяков Б.К. (Санкт-Петербург)
проф. Крупин В.Н. (Нижний Новгород)
проф. Кульчавеня Е.В. (Новосибирск)
проф. Медведев В.Л. (Краснодар)
академик РАН, проф. Павлов В.Н. (Уфа)
академик РАН, проф. Пушкарь Д.Ю. (Москва)
проф. Ситдыкова М.Э. (Казань)

Редакция газеты «Вестник Российского общества урологов»
Адрес: 117485 Москва,
ул. Обручева, д. 30, стр. 1.
Телефон: (495) 786-25-57 (доб. 189)
E-mail: polyakova@bionika-media.ru

Заведующая редакцией
Елена Полякова
Отдел дизайна и верстки
Александр Ларин, Марина Лындина, Марина Григорьева, Марина Полякова, Денис Борисов
Отдел полиграфии
Дмитрий Тужиков

Учредитель
Общероссийская общественная организация «Российское общество урологов»

Издатель: www.bionika-media.ru
ООО «Бионика Медиа»

Председатель Совета директоров
Ирина Красивская

Генеральный директор
Сергей Крестинский

Размещение рекламы:

Руководитель направлений
Урология и Нефрология
Наталия Дивлекеева
Телефон: (495) 786-25-57 (доб. 131)
E-mail: divlekeeva@bionika-media.ru

Подписка и распространение
Телефон: 8(495) 786-25-41
E-mail: subscription@bionika-media.ru

Периодичность: 4 номера в год
Газета зарегистрирована Федеральной службой по надзору в сфере связи, информационных технологий и массовых коммуникаций (Роскомнадзор)
Регистрационный номер
ПИ № ФС 77–54177 от 17.05.2013 г.

Газета набрана и сверстана в ООО «Бионика Медиа» ,
отпечатана в ООО «Борус-Принт».
115201 г. Москва, 1-й Котляковский переулок, дом 3, этаж 1, оф. 10.

Тираж 5000 экз.
Цена свободная Номер подписан
1 сентября 2026 г. Время подписания в печать:
по графику 10:00 фактическое 10:00
Полное или частичное воспроизведение редакционных материалов, опубликованных в газете «Вестник Российского общества урологов», запрещается, за исключением случаев письменного согласия редакции.



Уважаемые коллеги, друзья!

Настоящий выпуск газеты «Вестник Российского общества урологов» приурочен к открытию ежегодного очередного конгресса Российского общества урологов в Казани. Представленные материалы рассматривают различные актуальные вопросы современной урологии.

Номер открывает статья профессора Михаила Дмитриевича Кузьмина, посвященная результату работы по описанию генетического разнообразия и высокой вирулентности кишечных палочек, выделенных из секрета простаты больных хроническим бактериальным простатитом. В дальнейшем это может позволить усовершенствовать диагностику данного заболевания.

Профессор Герман Владимирович Козырев в своей статье подчеркивает необходимость преемственности между детскими и взрослыми урологами, что должно обеспечиваться четкой системой взаимодействия.

В интервью профессора Екатерины Валерьевны Кульчавеня поднимается не теряющая своей актуальности тема влияния оксидативного стресса на развитие урологических патологий. Статья профессора Халида Сулеймановича Ибишева говорит о важности комплексного подхода к диагностике вирусного цистита. Эта проблема крайне актуальна по причине высокой распространенности циститов, возникающих сложностей при выявлении вируса-возбудителя, а также отсутствия стандартизированных протоколов.

Также материалы номера освещают такие редкие явления, как синдром персистирующих мюллеровых протоков и протрузия и инфицирования интраваскулярной спирали после операции по поводу варикоцеле. Важно отметить, что во втором случае добиться полного выздоровления пациента позволило коллегиальное взаимодействие хирургов разных специальностей.

Надеюсь, что разнообразная тематика научных сообщений, опубликованных на страницах газеты, заинтересует широкий круг читателей, тем более что на предстоящем конгрессе РОУ инновационные идеи решения актуальных проблем урологии получат дальнейшее развитие.

Приглашаю практикующих врачей к публикации статей и интересных клинических наблюдений в газете!

Главный редактор
академик РАН, д.м.н., профессор
заведующий кафедрой урологии и хирургической андрологии РМАНПО МЗ РФ
Олег Борисович Лоран

ПОДПИСКА

УРОЛОГИЯ

www.bionika-media.ru

Уважаемые читатели!
Предлагаем Вам оформить подписку с любого выпуска непосредственно в Издательском Доме Бионика Медиа!
Это удобная своевременная доставка и выгодные условия.

Стоимость подписки на 2026 год:

Годовая подписка **5 400 руб.**
12 мес. / 6 выпусков

Полугодовая подписка **2 700 руб.**
6 мес. / 3 выпуска

При оформлении **годовой подписки** — печатная версия издания+электронная версия, а также доступ к полному архиву журнала на 30 дней.



Оформить подписку вы можете на портале **www.bionika-media.ru** или обратившись по телефону **8 (495) 786-25-41**
и по **e-mail: podpiska@bionika.ru**
Официальный сайт журнала **www.urologyjournal.ru**

Наши менеджеры помогут подобрать вам удобную форму доставки издания и подготовят необходимые документы.

16+ Реклама

УРОЛОГИЯ УРОЛОГИЯ

Гены, детерминирующие факторы вирулентности у штаммов *Escherichia coli*, выделенных из секрета простаты больных хроническим бактериальным простатитом

Хронический бактериальный простатит (ХБП) является актуальной проблемой в современной урологии и андрологии. Широкое распространение ХБП среди мужчин репродуктивного возраста диктует необходимость изучения различных аспектов возникновения этого заболевания.

М.Д. КУЗЬМИН, О.А. КАПУСТИНА, Л.П. ПОПОВА, Т.М. ПАШКОВА, В.А. ГРИЦЕНКО, О.Л. КАРТАШОВА

Оренбургский федеральный исследовательский центр Уральского отделения Российской академии наук, Оренбург, Россия



М.Д. Кузьмин, д.м.н., профессор

В этиологической структуре ХБП наиболее изучена бактериальная составляющая, но с достаточно узким спектром каузативных патогенов, в основном, представленных *Enterobacteriaceae. E. coli* вызывает от 75 до 80% случаев заболевания [1]. Известно, что данные микроорганизмы обладают арсеналом патогенных и персистентных характеристик [2] и могут самостоятельно или в ассоциации с другими бактериями поддерживать инфекционно-воспалительный процесс в предстательной железе.

Цель работы – характеристика генов вирулентности у штаммов *E. coli,* выделенных из секрета простаты больных хроническим бактериальным простатитом.

В исследование были включены 26 мужчин репродуктивного возраста с ХБП, находящихся на амбулаторном лечении у уролога отделения охраны репродуктивного здоровья Оренбургского областного перинатального центра. Пациенты с инфекциями, передаваемыми половым путем, исключены из исследования.

Секрет простаты после массажа предстательной железы собирали в стерильные емкости и доставляли в лабораторию в течение 15 минут. Выделение кишечных палочек из исследуемого материала проводили общепринятыми методами бактериологического исследования. Видовую принадлежность оценивали на анализаторе MALDI-TOF серии Microflex (Bruker Daltonics, Германия).

Гены вирулентности *E. coli* определяли полимеразной цепной реакцией (ПЦР) при помощи соответствующих тест-систем и секвенированием в ЦНИИ эпидемиологии РПН (Москва). Всего изучено шесть изолятов *E. Coli*. Способность *E. coli* вызывать инфекционный процесс обусловлена наличием у них широкого спектра факторов вирулентности, которые детерминируются определенными генами. Проведенный нами анализ генов вирулентности позволил установить их широкое распространение у изолятов (41 ген). Выделенные штаммы характеризовались большим разнообразием генов, детектирующих адгезины.

Адгезины представляют собой либо поверхностные фимбриальные структуры (пили), либо нефимбриальные белки наружной мембраны. У исследованных кишечных палочек выявлены фимбрии 1-го типа, кодируемые генами оперона *fim (fimABCDEFGHI)*, P-фимбрии, кодируемые генами *оперона pap (papBCDFHIJKX)*, гены оперона *sfa (sfa CDEFGY)*, кодирующие S-образные фимбрии, F1C-фимбрии, кодируемые *focAH*.

Афимбриальным адгезином является белок карлин (курли-волокна), синтез которого кодируется двумя опероннами *csgABC* и *cgsDEFG*. Курли-волокна – основной компонент матрикса биопленок уропатогенных кишечных палочек и выполняет структурные, механические и адгезивные функции. Нефибрильные адгезины кодирует также ген *fdeC*, который, связываясь с эпителиальными клетками и коллагеном V и VI, играет роль в инфекции мочевых путей [3]. Наличие нескольких систем пилей, вероятно, обеспечивает адаптацию к нише, а сочетание рецепторной специфичности и выработки тканеспецифичных рецепторов, в конечном счете, определяет место действия конкретных пилей во время инфекции.

Первичная адгезия способствует колонизации и бактериальной инвазии в клетки хозяина. У изученных кишечных палочек установлено наличие кластера генов *yagWXYZ/ecpEDCBA*, детерминирующих их способность к колонизации.

К генам, определяющим инвазию бактерий, нами отнесены ген, кодирующий белок наружной мембраны ompA, и ген *ibeBC*, кодирующий белки-инвазины, которые представляют собой структуры, способствующие интернализации бактерий в клетках хозяина и тем самым защите от воздействия иммунной системы. Выделенные кишечные палочки характеризуются наличием капсулы K1, которая кодируется кластером генов *kpsCDEFMSU*, обладает антифагоцитарной активностью и ингибирует начальные этапы защитных реакций – распознавание и поглощение.

Бактериям для жизнедеятельности необходимо железо из-за его участия во многих метаболических функциях, таких как транспорт кислорода и электронов. Изученные кишечные палочки используют два основных пути для поглощения железа: поглощение гема и опосредованное сидерофорами поглощение железа. У выделенных штаммов поглощение железа обеспечивают рецепторы сидерофора энтеробактина гены оперонов *entABCDEFS, fepBCDEG* и ген *fes*, сальмохелина – *iroBCDEN,* иерсиниабактина – *fyuA, irp2, ybtAEPQST*, колибактина – *clbABCDEFGHILMNOPQS,* а также ген оперона поглощения гема *Chu (chuASTUVWXY)*. Способность *E. coli* вызывать инфекционный процесс обусловлена также наличием токсинов, воздействующих на метаболизм эукариотических клеток через специфические рецепторы. Полученные нами результаты свидетельствуют о наличии у изолятов генов, детерминирующих α-гемолизин (*hlyABCD*), цитотоксический некротизирующий фактор типа 1 (*cnf1*) и колибактин.

Среди изученных изолятов распространен ген *acrB*, кодирующий эффлюксные насосы, которые обеспечивают поглощение и выведение необходимых питательных веществ, токсичных соединений, продуктов метаболизма и играют важную роль в развитии множественной лекарственной устойчивости, увеличивая транспорт антибиотиков за пределы клетки [4]. Для выживания бактерий в различных природных средах важна адаптация, главным регулятором которой является альтернативный сигма-фактор RpoS, кодируемый геном *rpoS* и обнаруженный у штаммов *E. coli*. Этот ген определяет устойчивость к различным стрессовым факторам окружающей среды [5], таким как длительное голодание, низкий pH, термический и окислительный стресс, и участвует в регуляции персистенции преимущественно при переходе бактерий в стационарную фазу роста [6].

Кроме вышеперечисленных генов были обнаружены: ген phoP, детерминирующий ответ на различные стрессы и способствующий устойчивости бактериальных клеток к антимикробным дефензинам, синтезируемым макрофагами и нейтрофилами; и ген *rcsB*, который регулирует синтез колановой кислоты, влияет на выживаемость бактерий в условиях, ограничивающих рост, усиливает регуляцию генов, способствующих образованию биопленки при одновременном снижении некоторых метаболических функций.

Таким образом, изоляты кишечных палочек характеризуются наличием комплекса генетических детерминант, кодирующих группы факторов вирулентности: адгезинов, сидерофоров, противодействия иммунитету макроорганизма, капсулообразования, токсинов и др.

Описано генетическое разнообразие изученных кишечных палочек и установлено, что они характеризуются высокой вирулентностью. Дальнейшее накопление данных позволит использовать гены вирулентности в качестве диагностических маркеров у пациентов с хроническим простатитом, указывающих на наличие инфекции.

ЛИТЕРАТУРА

1. Яковец Е.А., Шрайнер Е.В. Изучение роли кишечного микробиома у пациентов с хроническим бактериальным простатитом. Научное обозрение. Фундаментальные и прикладные исследования. 2023; 5.
2. Слукин П.В. и др. Характеристика вирулентных штаммов Escherichia coli, выделенных от пациентов с урологической инфекцией. Журнал микробиологии, эпидемиологии и иммунобиологии. 2021;6:671-684.
3. Nesta B et al. FdeC, a novel broadly conserved Escherichia coli adhesin eliciting protection against urinary tract infections. mBio. 2012;3(2):e00010-12.
4. Chetri S. The culmination of multidrug-resistant efflux pumps vs. meager antibiotic arsenal era: Urgent need for an improved new generation of EPIs. Front. Microbiol. 2023;14:1149418.
5. Handler S, Kirkpatrick CL. New layers of regulation of the general stress response sigma factor RpoS. Front Microbiol. 2024;15:1363955.
6. Хаова Е.А. и др. Роль генов общего стрессорного ответа в формировании бактериальной персистенции. Вестник Пермского университета. Сер. Биология. 2018; 4: 393-401.

Вопросы преемственности между детскими и взрослыми урологами

Статья посвящена очень актуальной теме – вопросам создания системы передачи ребенка с урологической патологией, нуждающегося в дальнейшем лечении, во взрослую сеть. Преемственность в лечении между детскими и взрослыми урологами в последние годы приобретает особую важность в связи с развитием самой науки и внедрением высокотехнологичных методов лечения.

Г.В. КОЗЫРЕВ[1–4], М-С. А.ГАЗИМИЕВ[5], Д.Т. МАНАШЕРОВА[6], З.К. ГАДЖИЕВА[7]

[1]Кафедра детской урологии-андрологии Российского университета дружбы народов им. Патриса Лумумбы, Москва, Россия
[2]Отделение урологии и андрологии Морозовской детской городской клинической больницы Департамента здравоохранения г. Москвы, Москва, Россия
[3]Кафедра педиатрии Башкирского государственного медицинского университета, Уфа, Россия
[4]Отделение уроандрологии Российской детской клинической больницы (РДКБ) – филиал ФГАОУ ВО «РНИМУ им. Н.И. Пирогова» Минздрава России, Москва, Россия
[5]Институт урологии и репродуктивного здоровья человека ФГАОУ ВО «Первый МГМУ им. И.М. Сеченова» Минздрава России (Сеченовский Университет), Москва, Россия
[6]Московский урологический центр больницы им. С.П. Боткина, Москва, Россия
[7]НМИЦ по профилю «урология» ФГАОУ ВО «Первый МГМУ им. И.М. Сеченова» Минздрава России (Сеченовский Университет), Москва, Россия



Г.В. Козырев, д.м.н., профессор

У детей с врожденными аномалиями нижних мочевыводящих путей, таких как гипоспадия, экстрофия мочевого пузыря, требуется не только оперативное лечение в раннем возрасте, но и обязательное динамическое наблюдение в более старшем возрасте и нередко этапное оперативное лечение уже во взрослом

Введение. Вопросы преемственности в лечении пациентов с урологическими заболеваниями становятся все более актуальными по мере развития самой науки и внедрения высокотехнологичных методов лечения. У детей с врожденными аномалиями нижних мочевыводящих путей, таких как гипоспадия, экстрофия мочевого пузыря, требуется не только оперативное лечение в раннем возрасте, но и обязательное динамическое наблюдение в более старшем возрасте и нередко этапное оперативное лечение уже во взрослом. По прошествии многих лет в 4,6–9% случаев при гипоспадии могут развиться такие отдаленные осложнения, как искривление полового члена, стенозы и дивертикулы уретры, которые требуют оперативной коррекции во взрослом возрасте [1, 2]. При экстрофии мочевого пузыря практически все пациенты во взрослом возрасте нуждаются в динамическом наблюдении уролога, а часть и в оперативном лечении. Передача пациента во взрослую систему здравоохранения затруднена из-за отсутствия самого механизма передачи [4, 5].

Цель этой работы – привлечение внимания детских и взрослых урологов к вопросам преемственности в лечении, необходимости создания системы передачи пациентов от детских к взрослым урологам.

Материалы и методы. В ФГАОУ ВО «Первый МГМУ им. И.М. Сеченова» Минздрава России (Сеченовский Университет) на базе Морозовской детской городской клинической больницы и Института урологии и репродуктивного здоровья человека Сеченовского Университета проводили лечение 5 пациентам мужского пола. Группу I составили 3 пациента со стволовой формой гипоспадии, группу II – 2 пациента с экстрофией мочевого пузыря. Все пациенты перенесли этапное хирургическое лечение в детском возрасте, однако в связи с развитием осложнений во взрослом возрасте потребовались реконструктивно-пластические операции.

У всех пациентов из группы I с гипоспадией в возрасте от 3 до 8 лет проведена уретропластика, а в дальнейшем отмечено затрудненное мочеиспускание и был диагностирован стеноз артифициальной уретры. Отмечено снижение максимальной скорости потока мочи до 6–8 мл/сек. При попытке катетеризации – только катетер 10 Ch возможно провести по уретре до мочевого пузыря. Нами была произведена одноэтапная аугментирующая уретропластика с использованием трансплантата слизистой щеки (дорзо-латеральное вскрытие уретры и вшивание трансплатата слизистой щеки).

В группе II оба пациента в раннем возрасте подверглись этапному оперативному лечению: пластике мочевого пузыря местными тканями (2–3-и сутки жизни), остеотомии подвздошных костей (на 6 месяце жизни и в 5 лет), уретропластике и фаллопластике (в 2 года и 13 лет), уретеросигмостомии (в 6 месяцев и 7 лет). У одного пациента отмечено недержание жидких каловых масс и рецидивирующее течение пиелонефрита, а также невозможность полового акта в связи с наличием выраженного дорзального искривления и множественных рубцов полового члена. Нами был создан гетеротопический необладдер с континентной аппендикостомой, а также фаллопластика по Перовичу. У второго пациента половой член был практически не искривлен, отмечал отсутствие пиелонефрита, однако имело место недержание жидких каловых масс и хронический проктосигмоидит. У данного пациента мы создали гетеротопический необладдер с континентной стомой по Монти (в анамнезе была аппендэктомия).

Результаты. Ближайшие результаты лечения у пациентов из обеих групп оценены как хорошие в связи с отсутствием осложнений. Отдаленные результаты лечения всех пациентов были оценены через 3, 6 месяцев, 1 и 3 года. У пациентов из группы I, с гипоспадией, оценивали внешний вид полового члена, наличие грубых послеоперационных рубцов, наличие осложнений и, конечно, данные урофлоуметрии. У всех пациентов отмечено отсутствие осложнений, физиологический вид полового члена, отсутствие грубых кожных рубцов. Все пациенты мочатся без затруднений и без остаточной мочи с максимальной скоростью потока мочи от 12 до 16 мл/сек.

У пациентов из группы II, с экстрофией мочевого пузыря, результаты оценивали на основании данных ультразвукового исследования (УЗИ) почек и необладдера, контроля биохимического анализа крови, общего анализа мочи, резервуарометрии. У всех пациентов отсутствует подтекание мочи через стому, емкость необладдера составила от 420 до 530 мл. Моча отводится путем периодической катетеризации через аппендикорезервуаростому 4–5 раз в день. Изменений в биохимическом

ШЕСТЬ ОСНОВНЫХ ЭЛЕМЕНТОВ ПЕРЕХОДНОГО ПЕРИОДА В ЗДРАВООХРАНЕНИИ

Элемент	Описание
Политика переходного периода	Письменный план, которым можно поделиться с родителями, пациентами и персоналом
Регистр пациентов	Система регистрации и отслеживания молодых людей в переходный период
Подготовка	Процесс оценки готовности к лечению, самообслуживанию и уходу за взрослыми
Переход	Письменный план, включающий необходимые действия, медицинскую справку, контактные данные и план экстренной помощи
Непосредственно сам переход к взрослому врачу-урологу	Внедрение модели ухода за взрослым и переход к взрослому урологу
Переход и завершение	Окончательное завершение перехода и оценка результатов

анализе крови не выявлено. В общем анализе мочи имеется слизь, уровень лейкоцитурии от 30 до 60 в п/зрения.

Обсуждение. Дети с гипоспадией и экстрофией мочевого пузыря, которым проведено оперативное лечение, во взрослом состоянии нуждаются не только в динамическом наблюдении, но и зачастую в оперативном лечении.

Ближайшие результаты лечения гипоспадии, по данным многочисленных авторов, подтверждают 90% успешного лечения гипоспадии [1, 2]. Однако в отдаленном периоде результаты лечения меняются в отрицательную сторону. Так, в исследовании, проведенном Prat и соавт., в 1978–2009 гг. 4,6% из 820 пациентов имели осложнения в подростковом возрасте [1]. А в исследовании, проведенном с участием 5 тыс. пациентов, у 9% потребовалось повторное оперативное лечение по поводу осложнений при гипоспадии [2].

У пациентов с гипоспадией, оперированных в детском возрасте, по прошествии времени, уже во взрослом возрасте, могут развиться такие осложнения, как стеноз уретры, разбрызгивание струи, психологические проблемы, связанные с нефизиологическим видом полового члена. До 12% пациентов подвергаются повторным оперативным вмешательствам – устранение свища полового члена, стеноза уретры, редукционная уретропластика по поводу дивертикула уретры, удаление конкрементов уретры [1–4].

У пациентов с экстрофией мочевого пузыря после аугментации мочевого пузыря увеличивается риск развития мультифокальной аденокарциномы до 7,8% [6].

В масштабном исследовании, проведенном у 1512 пациентов с экстрофией мочевого пузыря, которым была выполнена аугментация мочевого пузыря в период с 2003 по 2023 г., камни мочевого пузыря диагностированы более чем у 50% пациентов. Причем средний срок образования камней составил 4,4 года после аугментационной цистопластики [3].

Целью этой работы является привлечение внимания детских и взрослых урологов к вопросам преемственности в лечении, необходимости создания системы передачи пациентов от детских к взрослым урологам

Вопросы, связанные с необходимостью создания механизмов передачи детей, подростков во взрослую сеть поднимаются уже давно. В руководстве по урологии Campbell-Walsh Urology этому посвящена целая глава [5]. Определение медицины переходного периода дал Rosen в 2003 г. «целенаправленное, планируемое перемещение подростков и молодых людей с хроническими физическими и медицинскими заболеваниями из систем здравоохранения, ориентированных на детей, в системы здравоохранения, ориентированные на взрослых».

По данным Cooley W.C., существует 6 основных элементов медицины переходного периода (табл.) [5].

Переход во взрослую систему здравоохранения может быть затруднен из-за:

1) наступления взрослого возраста в педиатрическом центре и отсутствия возможности перехода во взрослую систему;

2) молодой человек, достигший 18-летнего возраста, решивший, что он больше не хочет заниматься своим здоровьем;

3) изменение жизненных обстоятельств (окончание школы, поступление в вуз, смена места жительства).

В литературе определено четыре потенциальные модели перехода во взрослую систему здравоохранения:

1. Когда детский уролог работает в комбинированном отделении детской и взрослой урологии: эта модель имеет два потенциальных преимущества. Во-первых, детский уролог обеспечивает абсолютную преемственность, то есть нет перехода от одного подразделения или врача к другому. Это позволяет избежать стресса при переходе для пациентов и родителей. Во-вторых, позволяет детскому урологу следить за своими результатами на протяжении всей своей карьеры – прямая форма обратной связи, хотя и с риском субъективизма. Детский уролог должен иметь достаточную подготовку в области реконструктивных операций у взрослых, а также в лечении мочекаменной болезни, в эндоурологии, андрологии и онкологии. Эта модель позволяет взрослым урологам понять педиатрические аспекты ухода и наоборот. Единая локация также способствует совместным консультациям в клинике и проведению операций.

2. Когда детский уролог взаимодействует с отделением урологии для взрослых. Эта модель обеспечивает преемственность в лечении и позволяет детскому урологу работать совместно со взрослыми урологами и передавать сведения об особенностях пациента по мере необходимости.

Проведение реконструктивной операции у любого человека, а особенно у ребенка, требует в дальнейшем длительного наблюдения, зачастую на протяжении всей жизни. И только в случае, когда такая преемственность и лечение организованы, может быть получен хороший результат и можно добиться хорошего качества жизни этого пациента. Предложенные модели преемственности могут быть реализованы в различных регионах нашей страны

3. Переход от детского уролога к подростковому/взрослому специалисту, интересующемуся этой нозологией. Для этого должен быть местный, заинтересованный и соответствующим образом обученный взрослый уролог. Очень важно, чтобы этот доктор имел опыт работы со сложными детскими урологическими заболеваниями и урологической реконструкцией мочевыводящих путей взрослых.

4. Прямой перевод от детского уролога к взрослому урологу.

Перевод во взрослую сеть в настоящее время – это ситуация, когда фактически сам пациент-подросток (или родители) должен найти себе отделение – команду взрослых урологов либо экстренно обратиться во взрослую клинику в связи с осложнениями. Подростковый уролог, занимающийся лечением пациентов с врожденными аномалиями, должен сформировать вокруг себя мультидисциплинарную команду.

К основным урологическим нозологиям, требующим длительного наблюдения и особенного перехода во взрослую сеть, относят проксимальные формы гипоспадии, экстрофию мочевого пузыря, клоакальные аномалии, «клапанный мочевой пузырь», нарушение формирования пола. Даже при хорошем результате этапного оперативного лечения во взрослом возрасте необходимо динамическое наблюдение, а нередко и оперативная коррекция.

В Российской Федерации создается собственная модель преемственности между детскими и взрослыми урологами. По инициативе председателя Российского общества урологов (РОУ) академика П.В. Глыбочко была создана Ассоциация специалистов детских урологов-андрологов (АСДУА), которая вошла в состав РОУ. Именно преемственность в обмене опытом и научными разработками осуществлена при проведении совместных конференций с детскими и взрослыми урологами. По предложению и при активном участии исполнительного директора РОУ профессора М.А. Газимиева была проведена первая конференция, посвященная вопросам преемственности в лечении совместно с АСДУА и РОУ 15 марта 2024 г., затем 14 марта 2025 г. и 13 марта 2026 г. В конференции приняли участие ведущие детские и взрослые урологи, которые смогли обсудить разные подходы и разный опыт в лечении детей и взрослых с урологическими заболеваниями.

Заключение. Растущее признание необходимости неразрывной связи – преемственности в лечении пациентов с урологическими заболеваниями в детском и взрослом возрасте демонстрирует важность этой работы для систем здравоохранения и прежде всего для пациентов. Проведение реконструктивной операции у любого человека, а особенно у ребенка, требует в дальнейшем длительного наблюдения, зачастую на протяжении всей жизни. И только в случае, когда такая преемственность и лечение организованы, может быть получен хороший результат и можно добиться хорошего качества жизни этого пациента. Предложенные модели преемственности могут быть реализованы в различных регионах нашей страны.

ЛИТЕРАТУРА

1. Prat D, Natasha A, Polak A, Koulikov D, Prat O, Zilberman M. et al. Surgical outcome of different types of primary hypospadiasrepair during three decades in a single center. Urology 2012;79:1350e3.
2. Lee OT, Durbin-Johnson B, Kurzrock EA. Predictors of secondary surgery after hypospadias repair; a population based analysis of 5000 patients. J Urol 2013;190:251e5.
3. Maxon V, Haffar A, Michel CA, Hirsch AM, Robey C, Heap D, Galansky L, Gearhart J, Di Carlo H, Crigger CB. A Rocky Road: Bladder Stones in the Augmented Exstrophy-Epispadias Complex Patient. Urology. 2024 Oct;192:100-104. doi: 10.1016/j.urology.2024.07.001. Epub 2024 Jul 8. PMID: 38986957.
4. Cooley WC. Adolescent health care transition in transition. JAMA Pediatr 2013;167(10):897–899.
5. Dan Wood. Chapter 50 Adolescent and Transitional Urology. Campbell-Walsh Urology, 11th Edition PART XV. Pediatric Urology. P. 1053-1058.
6. Rubenwolf P, Thomas C, Thuroff JW, Stein R. Sexual function, social integration and paternity of males with classic bladder exstrophy following urinary diversion. J Urol 2016;195(2):465e70.

Оксидативный стресс и «золотая триада»: фундаментальная роль антиоксидантов в урологической практике

Нарушения со стороны предстательной железы – хронический простатит (ХП), доброкачественная гиперплазия (ДГПЖ) и рак (РПЖ) – входят в число самых частых проблем в практике уролога. Долгое время их рассматривали как изолированные патологии, однако современная наука говорит о едином патофизиологическом механизме. О том, что объединяет эту «золотую триаду», как воздействие на ключевые звенья патогенеза может изменить подходы к лечению, а также о новой философии Host-Directed Therapeutics, направленной на помощь организму в самоисцелении, нам рассказала д.м.н., профессор кафедры фтизиопульмонологии ФГБОУ ВО «НГМУ» МЗ РФ, научный руководитель отдела урологии Клинического госпиталя «Авиценна» Группы компаний «Мать и дитя» (Новосибирск) **Екатерина Валерьевна Кульчавеня**.



О патогенетических механизмах развития хронического простатита, ДГПЖ и рака предстательной железы, а также о стратегии Host-Directed Therapeutics и новых возможностях коррекции антиоксидантного статуса рассказывает профессор Екатерина Валерьевна Кульчавеня

– Екатерина Валерьевна, простатит, гиперплазия и рак – насколько тесно они связаны между собой помимо локализации?

– Их объединяет общее патогенетическое звено – оксидативный стресс (ОС) – нарушение баланса между продукцией активных форм кислорода (АФК) и эффективностью антиоксидантной системы.

Хронический простатит – это воспаление. Активированные иммунные клетки запускают «респираторный взрыв», продуцируя огромное количество АФК. Они повреждают мембраны, ДНК, митохондрии. Замыкается порочный круг: воспаление порождает ОС, а ОС поддерживает воспаление. Если не вмешаться, клетки получают стимул к пролиферации – мы получаем ДГПЖ. А повреждение ДНК может стать триггером для злокачественной трансформации. Поэтому мы говорим о триаде, патогенетически объединенной ОС [1].

– Какова роль АФК в развитии гиперпластических процессов?

– ДГПЖ – это нарушение баланса между пролиферацией и апоптозом. АФК активируют пути роста клеток и подавляют апоптотические сигналы. У пациентов с воспалением в ткани ПЖ риск прогрессирования ДГПЖ в 7 раз выше, тяжесть воспаления коррелирует с объемом железы [1]. Эксперименты показали, что индукция ОС приводит к эпителиальной гиперплазии, утолщению стромы и фиброзу. Борьба с ОС – стратегия торможения прогрессии ДГПЖ.

– В ваших работах вы поднимаете тему «лечить» или «помочь выздороветь». Что стоит за этой философией?

– Современный пациент мультиморбиден, что ведет к полипрагмазии. Мы привыкли «лечить» – воздействовать на патоген. Но чрезмерное использование антибиотиков привело к росту резистентности, риску Clostridioides difficile и дисбиозу. Поэтому все большее внимание уделяется стратегии Host Directed Therapeutics (HDTs) – лечению, направленному на макроорганизм. Мы помогаем человеку выздороветь самостоятельно, стимулируя защитные силы и нормализуя гомеостаз [2–3]. Восстановление антиоксидантного баланса – один из ключевых элементов такого подхода.

– Почему боль при простатите становится хронической, если инфекция не определяется?

– С одной стороны, это следствие ОС. С другой – сам хронический болевой синдром – мощный стресс-фактор. Боль вызывает тревогу, депрессию, опасения по поводу фертильности или риска рака. Это усугубляет боль и замыкает порочный круг. Разрывать его необходимо комплексно, в том числе через нормализацию окислительно-восстановительного баланса [1].

– Влияет ли простатит на фертильность?

– Данных о негативном влиянии становится все больше. Хронический простатит ассоциируется с аномальными параметрами эякулята [1]. Избыток АФК повреждает ДНК, липиды и белки сперматозоидов. Это состояние обратимо: показана эффективность антиоксидантных комплексов [4]. Эксперты предложили выделить отдельную категорию – MOSI (Male Oxidative Stress Infertility) [5]. Источником АФК могут быть не только лейкоциты при воспалении, но и образ жизни: курение, алкоголь, электромагнитное излучение. Изменение питания привело к «скрытому голоду» – дефициту микронутриентов [6]. Нормализация баланса улучшает параметры эякулята [7].

– Коррекция антиоксидантного статуса должна стать обязательной частью лечения?

– Абсолютно. У всех больных ХП исходно снижена антиоксидантная защита. Антиоксидантная система – сложный многоуровневый комплекс: ферментативные факторы (супероксиддисмутаза, каталаза, глутатионпероксидаза), неферментативные соединения (глутатион, витамины Е, А, С, коэнзим Q10, карнитины, ликопин) и микроэлементы – селен и цинк [1]. Дефицит любого звена снижает антиоксидантную способность плазмы.

– Какова роль цинка и селена в патологии предстательной железы?

– Цинк – каталитический кофактор сотен ферментов. Цинковый протеом человека включает более 3000 белков – не менее 10% всех белков используют цинк [8]. Цинк критичен для функции эпителия ПЖ. У пациентов с бесплодием уровень цинка в семенной плазме достоверно ниже, что влияет на подвижность, морфологию и количество сперматозоидов, а также на уровень тестостерона [9].

Селен – основа селенопротеинов с мощным антиоксидантным и противовоспалительным действием. Он играет фундаментальную роль в сперматогенезе и подвижности сперматозоидов [10]. Дефицит селена приводит к атрофии эпителия семенных желез. По данным наблюдательных исследований, увеличение концентрации селена ассоциируется со снижением общей смертности на 13%, сердечно-сосудистой – на 11%, онкологической – на 15% [11].

– Существуют ли комплексные решения с доказанной эффективностью у урологических пациентов?

– Да. Мы проводили проспективное рандомизированное исследование у 47 пациентов с ХП категории IIIa. Все получали стандартную терапию, но основная группа дополнительно принимала витаминно-минеральный комплекс в течение двух месяцев. Оценивали динамику симптомов и антиоксидантный статус. В группе комплексной поддержки улучшение по шкале симптомов ХП было практически удвоенным, и через два месяца мы зафиксировали нормализацию общего антиоксидантного статуса. В контрольной группе достоверные изменения коснулись лишь одного показателя [1].

– Какие компоненты вошли в состав исследуемого комплекса?

– Селен (50 мкг) и цинк (8 мг) в органической форме (лактат), что обеспечивает высокую биодоступность, а

Результаты исследований подтвердили высокий уровень эффективности и безопасности приема Селцинк Плюс® в дозе от 1 таб. в день в течение одного месяца до 2 таб. в течение трех месяцев

также α-токоферол (витамин Е – 35 мг), β-каротин (4,8 мг) и аскорбиновую кислоту (витамин С – 200 мг). Компоненты потенцируют друг друга: витамин С восстанавливает окисленный витамин Е, витамин Е защищает селен от окисления, β-каротин усиливает эффект витамина С. Общая биодоступность комплекса выше, чем у изолированных компонентов [12]. На российском рынке этот комплекс представлен как Селцинк Плюс®.

– Есть ли данные о влиянии на репродуктивную функцию?

– Да. В исследовании А.В. Сивкова у пациентов с абактериальным простатитом и сниженной фертильностью прием Селцинк Плюс® в течение месяца дал подвижность (+37%), нормальные формы (+18%), концентрацию (+56%), объем эякулята (+39%). В группе плацебо значимых изменений не было [1]. В другом исследовании с L-карнитином и курсом 3 месяца – количество сперматозоидов (+79%), подвижность категории А+В (+39%) [1].

– Применялась ли эта стратегия при более тяжелой патологии?

– Да. В исследовании А.В. Осадчего Селцинк Плюс® применяли у пациентов с туберкулезом ПЖ. Через 2 месяца стандартной терапии число сперматозоидов уменьшалось на 23,9%, подвижных форм – на 10,6%, нормальных – на 32,3%. Включение Селцинк Плюс® и хорионического гонадотропина позволило добиться прироста сперматозоидов (+47,8%), подвижности (+40,5%), нормальных форм (+41,9%) [1].

– Где еще могут быть востребованы селен и цинк?

– При ВИЧ-инфекции дефицит цинка и селена нарушает созревание CD4-клеток. Добавки селена могут замедлить снижение CD4 [13] и оказывают противовоспалительное действие [14]. В подростковой медицине наблюдали эффект у мальчиков с задержкой полового развития: рост тестостерона, тироксина и гонадотропинов [15]. При синдроме хронической усталости, особенно поствирусной, дефицит витаминов и микроэлементов влияет на степень усталости [16], восстановление баланса ускоряет реабилитацию [17].

– Дефицит микронутриентов связан с недостаточным поступлением их с пищей?

– Нет. Дефицит микронутриентов не всегда связан с питанием – на абсорбцию влияют полипрагмазия и взаимодействие с другими ингредиентами [20].

– Следует ли принимать антиоксиданты непрерывно?

– Результаты исследований подтвердили высокий уровень эффективности и безопасности приема Селцинк Плюс® в дозе от 1 таб. в день в течение одного месяца до 2 таб. в течение трех месяцев.

– Как бы вы сформулировали итоговый посыл для практикующих врачей?

– Роль ОС в патогенезе ХП, ДГПЖ и РПЖ доказана. Современная фармакопея позволяет вылечить практически любое заболевание, но сопутствующий ущерб может быть колоссальным. Мы должны сместить фокус с уничтожения патогена на помощь организму в самоисцелении – это стратегия HDTs. Восстановление антиоксидантного баланса – патогенетически обоснованная стратегия. Селцинк Плюс® – инструмент, позволяющий восстановить баланс, защитить ДНК клеток, улучшить реологические свойства тканей и сохранить фертильность. Безусловно, следует использовать проверенные комплексные препараты с доказанной синергией.

ЛИТЕРАТУРА

1. Кульчавеня Е.В. Оксидативный стресс как ключевое звено патогенеза триады заболеваний предстательной железы. Клинический разбор в общей медицине. 2026;7(5):94-99.
2. Leukes V, Walzl G, du Plessis N. Myeloid-Derived Suppressor Cells as Target of Phosphodiesterase-5 Inhibitors in Host-Directed Therapeutics for Tuberculosis. Front Immunol. 2020;11:451.
3. Wang J, et al. Clinical development of immuno-oncology therapeutics. Cancer Lett. 2025;617:217616.
4. Корнеев И.А. Применение антиоксидантной терапии для сохранения и восстановления репродуктивного здоровья мужчин. Клинический разбор в общей медицине. 2025;6(6):101-106.
5. Agarwal A, Parekh N, Panner Selvam MK et al. Male Oxidative Stress Infertility (MOSI): Proposed Terminology and Clinical Practice Guidelines. World J Mens Health. 2019;37(3):296-312.
6. Maret W. The Arcana of Zinc. J Nutr. 2025;155(3):669-675.
7. Smits RM, MacKenzie-Proctor R, Yazdani A et al. Antioxidants for male subfertility. Cochrane Database Syst Rev. 2019;3:CD007411.
8. Andreini C. et al. Counting the zinc-proteins encoded in the human genome. J Proteome Res. 2006;5(1):196-201.
9. Zečević N, Veselinović A, Perović M, Stojsavljević A. Association Between Zinc Levels and the Impact of Its Deficiency on Idiopathic Male Infertility. Antioxidants. 2025;14(2):165.
10. Boitani C, et al. Selenium, a key element in spermatogenesis and male fertility. Adv Exp Med Biol. 2008;636:65-73.
11. Rayman MP. Selenium and human health. Lancet. 2012;379(9822):1256-68.
12. Косюра С.Д. и др. Витаминно-минеральные комплексы, содержащие селен и цинк. Лечебное дело. 2019;1:58-63.
13. Pourmoradian S, Rezazadeh L, Tutunchi H, Ostadrahimi A. Selenium and zinc supplementation in HIV-infected patients. Int J Vitam Nutr Res. 2024;94(2):153-159.
14. Baum M, Miguez-Burbano M, Campa A, Shor-Posner G. Selenium and interleukins in persons infected with human immunodeficiency virus type 1. J Infect Dis. 2000;182(Suppl 1):S69-S73.
15. Попова В., Кожин А., Афонин А. и др. Комплексная терапия функциональной задержки полового развития у мальчиков-подростков. Врач. 2015;3:50-53.
16. Campagnolo N, et al. Dietary and nutrition interventions for the therapeutic treatment of chronic fatigue syndrome/myalgic encephalomyelitis: a systematic review. J Hum Nutr Diet. 2017;30(3):247-59.
17. Maksoud R, et al. A systematic review of nutraceutical interventions for mitochondrial dysfunctions in myalgic encephalomyelitis/chronic fatigue syndrome. J Transl Med. 2021;19(1):81.
18. Vinceti M, Filippini T, Del Giovane C et al. Selenium for preventing cancer. Cochrane Database Syst Rev. 2018;1:CD005195.
19. Bryan RT, Pirrie SJ, Abbotts B et al. Selenium and Vitamin E for Prevention of Non-Muscle-Invasive Bladder Cancer Recurrence. JAMA Netw Open. 2023;6(10):e2337494.
20. Steinbrenner H, Klotz LO. Selen und Zink: «Antioxidanzien» für ein gesundes Altern? Z Gerontol Geriatr. 2020;53(4):295-302.



Вирусный цистит: мультидисциплинарный подход к диагностике

Цистит – одно из наиболее распространенных воспалительных заболеваний мочевыводящих путей, с которым в течение жизни сталкивается значительная часть населения, преимущественно женщины. Исследования последних лет значительно изменили понимание проблемы патогенеза, диагностики и лечения цистита, сместив фокус с традиционной причастности бактериальной инфекции к данной нозологии, на многогранность патогенетических факторов заболевания, в котором ключевую роль играет состояние иммунной системы и микробиома пациента.

Х.С. ИБИШЕВ, И.Д. ГОНЧАРОВ, А.М.С. АЛХАШАШ
ФГБОУ ВО «Ростовский государственный медицинский университет» Минздрава России, Ростов-на-Дону, Россия



Х.С. Ибишев, д.м.н., профессор

Самым сложным разделом данной проблемы является диагностика и лечение хронического рецидивирующего цистита (ХРЦ), этиопатогенетические основы которого определяют не только клиническое течение заболевания, но и план обследования, методы лечения и профилактики.

В клинической практике под термином «цистит» традиционно подразумевают бактериальное воспаление слизистой оболочки мочевого пузыря, что обусловлено доминированием бактериальной этиологии в структуре заболеваемости .

В этиологический структуре ХРЦ на протяжении многих десятилетий пальму первенства занимала *Escherichia coli (E. coli)* и другие представители порядка *Enterobacteriaceles (Klebsiella pneumonia, Proteus mirabilis, Citrobacter spp., Serratia spp.* и др. Кроме того, исследования последних лет расширили удельный вес участия коагулазаотрицательных стафилококков и неклостридиальных анаэробов в этиопатогенезе заболевания.

Однако в последние десятилетия накоплены убедительные данные о существенной роли вирусных патогенов в развитии инфекционно-воспалительных заболеваний мочевого пузыря, что ставит перед современной урологией задачу переосмысления исторически сложившейся этиологической парадигмы цистита у женщин.

Актуальность изучения вирусного цистита (ВЦ) обусловлена несколькими взаимосвязанными факторами.

Во-первых, несмотря на очевидные успехи антибактериальной терапии в лечении бактериального цистита, сохраняется значительная доля пациенток с рецидивирующим течением заболевания или отсутствием эффекта от проводимого стандартного лечения антибиотиками.

Во-вторых, совершенствование методов молекулярно-генетической диагностики (прежде всего полимеразной цепной реакции, ПЦР) позволило выявлять вирусные патогены в моче и биоптатах слизистой мочевого пузыря у пациенток с клиническими проявлениями цистита, которые ранее классифицировались как идиопатические или связывались с проявлениями других заболеваний мочевого пузыря, такими как интерстициальный цистит, синдром хронической тазовой боли и др.

В-третьих, эволюционирующая проблема антибиотикорезистентности диктует необходимость поиска альтернативных этиологических факторов и разработки новых инновационных методов диагностики лечения.

В настоящее время существует большое количество исследований, направленных на изучение различных аспектов ХРЦ с акцентом на превалирование бактериальной флоры в этиопатогенезе заболевания. Однако в последние годы появляются работы, которые изучают причастность вирусов к развитию инфекционно-воспалительного процесса в мочевом пузыре.

Исторически изучение вирусных поражений мочевого пузыря началось с наблюдений за пациентками с иммунодефицитными состояниями, где вирусные инфекции (особенно герпесвирусные и полиомавирусные) демонстрировали четкую ассоциацию с циститом. Современное представление о вирусном цистите претерпело изменения за последние десятилетия. В настоящее время вирусные циститы и циститы смешанной этиологии (сочетание вирусной и бактериальной инфекции) стали встречаться чаще. Это связано с широким распространением цитостатической и иммуносупрессивной терапии, длительным применением глюкокортикоидов и антибиотиков, нарушающих микрофлору мочевыводящих путей, а также наличием сопутствующих соматических заболеваний.

Эпидемиологические данные о ВЦ носят скудный и фрагментарный характер, что связано с отсутствием унифицированных критериев диагностики и обязательной статистической регистрации каждого случая вирусного цистита. Точные эпидемиологические показатели (такие, как заболеваемость, распространенность) для ВЦ в открытых источниках практически не приводятся. Для получения более детальной информации рекомендуют обратиться к актуальным современным научным публикациям и отчетам специализированных медицинских центров, занимающихся данной проблемой. Систематического учета заболеваемости ВЦ в большинстве стран не ведется. В официальной статистике ВЦ обычно не выделяются из общей группы «циститов неуточненной этиологии» (МКБ – 10, N30.9).

По последним литературным данным, удельный вес ВЦ среди всех воспалительных заболеваний мочевого пузыря составляет 5–15%, но может достигать 20–30% в группах высокого риска или в когортах пациенток с рецидивирующим или антибиотикорезистентным течением. Это подчеркивает необходимость пересмотра стандартов.

В последние годы появилось больше научных работ, которые подтверждают причастность вирусных патогенов к развитию цистита.

В настоящее время известно, что спектр потенциальных вирусных возбудителей ХРЦ включает такие, как герпесвирусы, аденовирусы, полиомавирусы (ВК и JC), папилломавирусы, причем их патогенный потенциал варьируется в зависимости от состояния макроорганизма и сопутствующих предрасполагающих факторов.

Предрасполагающие факторы вирусного цистита — это условия, которые нарушают защитные механизмы организма или создают благоприятную среду для проникновения и размножения вирусов в мочевыводящих путях. Они могут действовать как отдельно, так и в комплексе, повышая риск возникновения заболевания. С научной точки зрения эти факторы можно разделить на несколько категорий: иммунодефицитные состояния, нарушения мукозального иммунитета, инвазивные медицинские вмешательства, анатомические и гормональные особенности, а также сопутствующие заболевания. Первичные и вторичные иммунодефициты – ключевые предрасполагающие факторы вирусного цистита. К ним относятся: аутоиммунные расстройства, длительный прием иммуносупрессивных препаратов, врожденные дефекты эпителиального барьера или системы мукозоассоциированной лимфоидной ткани (МАЛТ).

Патогенез ВЦ остается предметом дискуссий и интенсивных исследований. Предполагается, что вирусы могут проникать в слизистую мочевого пузыря гематогенным путем при вирусемии, ретроградным восходящим путем – из уретры либо активируют свой патогенный потенциал из персистирующих или латентных форм, локализующихся в уротелии при дисфункции местного иммунитета. Важную роль играют молекулярные механизмы взаимодействия ВЦ с рецепторами уротелиальных клеток. При этом вирусные агенты, особенно вирус папилломы человека (ВПЧ), способны подавлять локальный иммунный ответ, параллельно нарушая проницаемость мощного антиадгезивного фактора мочевого пузыря – мукополисахаридной субстанции.

Тропизм вирусов к уротелию является одним из важных этапов патогенеза ВЦ, при этом вирусные патогены (вирусы простого герпеса (ВПГ), цитомегаловирус (ЦМВ), ВПЧ, вирус Эпштейна-Барр (ВЭБ)) способны избирательно поражать клетки слизистой оболочки мочевого пузыря, активируя свой патогенный потенциал. После внедрения в геном уротелиальной клетки имеет место репликация вирусных частиц и цитопатическое действие на уротелиальную клетку. При исследовании биопсийного материала мочевого пузыря пациенток с папилломавирусным циститом отмечается полная койлоцитарная трансформация уротелиальной клетки, которая также сопровождается дискератозом и пикнозом, что приводит к полной дисфункции уротелиальной клетки. Гистологическое исследование

биопсийного материала больных с ВЦ цитомегаловирусной (ЦМВ) этиологии выявляют воспалительный клеточный инфильтрат в собственной пластинке слизистой оболочки, состоящий из лимфоцитов, гистиоцитов и эозинофилов с участками изъязвлений. При этом обнаруживают очаговые увеличенные клетки, демонстрирующие вирусную цитопатию, с нечетко очерченными расплывчатыми амфофильными внутрицитоплазматическими включениями и большими ядрами. Вирусные патогены вызывают вторичный локальный иммунодефицит за счет истощения ресурсов иммунной системы, что снижает синтез цитокинов и антимикробных пептидов. При этом может присоединиться бактериальный или грибковый агент, формируя в этиологической структуре микст-инфекцию. Длительный инфекционно-воспалительный процесс может индуцировать гипоксию и ишемию уротелия, что может усугубить процесс нарушения проницаемости слизистой мочевого пузыря. Это создает дополнительные условия для проникновения патогенов и усугубления воспаления. Кроме того, некоторые вирусные патогены могут повреждать эндотелий сосудов микроциркуляторного русла мочевого пузыря, что приводит к нарушению кровотока, ишемии тканей и некротическим изменениям. Эндотелиальная дисфункция может быть связана как с прямым вирусным повреждением, так и с иммуноопосредованными механизмами (например, воспалением, которое осложняется тромбозом сосудов).

Симптомокомплекс ВЦ – дизурия в виде учащенного мочеиспускания, боли в надлонной области и при мочеиспускании, императивных позывов к мочеиспусканию – практически идентичен проявлениям бактериального цистита, что ведет к ошибочной гипердиагностике бактериальных патогенов и нерациональному назначению антибактериальных препаратов.

Характерной специфической характеристикой ВЦ папилломавирусной этиологии является локализация боли в области проекции наружного отверстия уретры и преддверия влагалища, а также отсутствие эффекта от применяемых нестероидных противовоспалительных препаратов (НПВС) или других фармакологических средств, применяемых для снижения боли. При аденовирусном и герпетическом цистите ведущим симптомом является наличие гематурии.

Императивные позывы также могут быть ведущими проявлениями ВЦ любого генеза. Поэтому важно и интересно было бы провести сравнительный анализ клинических проявлений ВЦ, вызванного различными представителями вирусного сообщества.

Диагностика ВЦ в последние годы привлекает особое внимание в связи с резким ростом заболеваемости, значительной контагиозностью и высоким потенциалом возбудителей вирусных патогенов. Диагноз ВЦ на современном этапе понимания проблемы основывается на результатах комплексного обследования, включающего клинико-визуальный осмотр, диагностику методом ПЦР, цитологический анализ мочи, цистоскопию и морфологические исследования.

При локализации патологического процесса в мочевом пузыре специфичность, диагностическая значимость и чувствительность метода ПЦР резко снижается. В этом случае идентифицировать этиологический фактор при ХРЦ возможно с помощью анализа образцов мочи. Однако отмечено, что частота выявляемости патогена в образцах мочи ниже, чем при выполнении ПЦР биопсийного материала. Причиной этого может быть низкая эффективность ПЦР из-за наличия ингибирующих веществ в моче и необходимость большого количества эпителиальных клеток для выявления ДНК вирусного патогена.

Цитологическое исследование мочи – метод, который может быть включен в план диагностики ХРЦ с целью дифференциальной диагностики ХРЦ папилломавирусной этиологии и бактериального цистита. Исследование является важным дополнительным методом дифференциальной диагностики, который позволяет выявить ключевые различия в клеточных х модификациях при различных патологических изменениях мочевого пузыря. При папилломавирусном поражении мочевого пузыря цитологическая картина характеризуется целым комплексом специфических изменений. В первую очередь в моче обнаруживаются выраженные признаки дистрофических нарушений уротелиальных клеток. Ключевым диагностическим признаком выступает койлоцитарная трансформация, которая проявляется целым рядом характерных особенностей. Клетки эпителия при папилломавирусной инфекции претерпевают существенные изменения. Их ядра значительно увеличиваются в размерах, приобретают неправильную, изюмоподобную форму с неровным, складчатым контуром. Вокруг ядер формируется типичная зона просветления, известная как «гало-эффект». В большинстве пораженных клеток наблюдаются множественные дистрофические изменения. Особенно ярко проявляются такие патологические процессы, как гиперхромия (усиленная окраска ядер), гипертрофия ядер, кариорексис (распад ядер) и кариопикноз (сморщивание ядер).

Иммунологические показатели мочи у пациенток с ВЦ папилломавирусной (ПВ) этиологии, которые в настоящее время больше выполняются в научных целях, определили нарушение цитокиногенеза и интерфероногенеза. Данное обстоятельство свидетельствует о полном ингибировании иммунологических звеньев защиты, что свидетельствует о декомпенсации местного иммунитета у пациенток с ХРЦ вирусной этиологии.

Морфологическое исследование биоптатов мочевого пузыря позволяют дифференцировать изменения уротелия при ХРЦ в зависимости от этиологического фактора. Полученные результаты подтверждают наши предыдущие исследования, демонстрирующие важность и точность метода морфологического исследования уротелия, позволяющего с высокой точностью дифференцировать генез ХРЦ (бактериальный, кандидозный и папилломавирусный). Однако накопленный опыт позволяет расширить диапазон выявляемых возможных этиологических агентов ХРЦ, включая весь спектр возможных вирусных агентов, которые могут быть идентифицированы не морфометрическими, а более точными методами идентификации. Для этого необходимы дальнейшие современные многоцентровые рандомизированные исследования.

Современные методы идентификации вирусных агентов не выявляют весь таксономический пейзаж возможных патогенов, причастных к развитию ХРЦ, а идентифицируют только ограниченный спектр возбудителей вирусного ХРЦ. Поэтому в последние годы идет поиск маркеров или методов идентификации всех представителей вирусного сообщества, которые могут вызвать инфекционно-воспалительный процесс в мочевом пузыре.

При наличии атипичных симптомов цистита, длительного анамнеза и отсутствии эффективности от проводимой антибактериальной терапии, особенно при отсутствии и низкой степени контаминации бактериального патогена при культуральных исследованиях мочи, необходимо проводить дифференциальную диагностику наличия вирусной инфекции.

Однако остается много вопросов о конкретном вирусном патогене, который вызывает инфекционный процесс в мочевом пузыре, механизме развития данного патологического процесса, особенностях клинических проявлений и о методах его лечения. При этом исследователи считают, что необходимо определить стандарты верификации и дифференциальной диагностики вирусных поражений мочевого пузыря различного генеза, что позволит определить тактику ведения данной категории больных, а также снизить частоту рецидивов и осложнений ВЦ.

Важно помнить, что при ВЦ характерно хроническое рецидивирующее течение, сопровождающееся специфическими клиническими проявлениями. Антибактериальная терапия при ВЦ малоэффективна, что может приводить к неэффективности стандартного лечения и прогрессированию заболевания. Диагностика затруднена и требует комплексного подхода, включающего метод ПЦР-диагностики мочи и биоптатов, а также морфологическое исследование.

Таким образом, научные данные подтверждают, что вирусные инфекции могут быть причиной или способствовать развитию цистита у иммунокомпрометированных пациенток.

Диагностика вирусного цистита – сложный процесс, требующий комплексного подхода, так как вирусные поражения мочевого пузыря часто маскируются под бактериальными инфекциями или протекают на фоне иммунодефицитных состояний.

Научные исследования последних лет позволили уточнить методы выявления вирусной этиологии цистита, но проблема остается актуальной из-за отсутствия стандартизированных протоколов и трудностей в выявлении вируса, что, в свою очередь, требует дальнейшего исследования конкретных вирусных патогенов, механизмов их взаимодействия с уротелием, а также разработки стандартов диагностики и лечения.



Синдром персистирующих мюллеровых протоков: описание редкого клинического наблюдения поздней диагностики

Синдром персистирующих мюллеровых протоков (СПМП) – редкое врожденное состояние, при котором у человека с мужским кариотипом (46,XY) сохраняются структуры, которые в норме у мужчин регрессируют (исчезают) в процессе эмбрионального развития. Речь идет о производных мюллеровых протоков: могут формироваться матка, маточные трубы и/или верхняя часть влагалища. При этом наружные половые органы и другие структуры, зависящие от тестостерона (например, кавернозные тела, уретра, головка полового члена), обычно развиваются нормально – по мужскому типу.



Р.Т. Алиев
ООО «Клиника Парацельс», г. Истра, Россия

Синдром персистирующего мюллерова протока (СПМП) – редкая форма внутреннего мужского псевдогермафродитизма (описано около 100 наблюдений), при которой у пациента мужского пола с кариотипом 46XY наблюдаются производные мюллеровых протоков – матка, маточные трубы и влагалищный отросток урогенитального синуса [1–3]. СПМП обычно клинически проявляется двусторонним крипторхизмом и паховой грыжей. У пациентов нет признаков недостаточной андрогенизации: кавернозные тела, мочеиспускательный канал, головка полового члена сформированы правильно по мужскому типу. Клинически проявляется только у мужчин в связи с тем, что антимюллеров гормон (АМГ) не играет существенной роли в развитии половых органов женщины [4]. Биологическая функция АМГ, который продуцируется клетками Сертоли яичка, состоит в том, что он подавляет развитие дериватов мюллерового протока.

Рис.1. МРТ Т2-ВИ органов малого таза в сагиттальном срезе. Зеленым цветом отмечена кистозная трансформация семенного пузырька



Секреция АМГ у мужчины начинается на 7–8-й неделе эмбрионального развития, сразу после дифференцировки гонад по мужскому типу [4].

Синдром вызван либо недостаточным количеством антимюллерова гормона, либо нечувствительностью органа-мишени к нему (соотношение этих патогенетических форм примерно одинаково) [5]. При этом благодаря удовлетворительному количеству андрогенов при сохраненной тестикулярной ткани происходит нормальная маскулинизация наружных и внутренних половых органов.

Отмечается два варианта СПМП: первый – крипторхизм с одной стороны и паховая грыжа с другой, второй – оба яичка расположены в широкой связке матки [4, 5].

Представлено описание редкого клинического наблюдения синдрома персистирующих мюллеровых протоков у мужчины 42 лет. Права пациента и правила биоэтики при подготовке настоящей публикации были соблюдены, имеется информированное согласие на публикацию представленных в статье данных.

Описание клинического наблюдения. Мужчина К., 42 года, обратился в клинику с жалобами на боли ноющего характера в области паха и промежности. Из данных анамнеза: родился с единственным правым яичком. Акушерский анамнез и анамнез жизни без особенностей, рос и развивался в пределах возрастных норм. При осмотре: соматический статус без особенностей, фенотипически мужской тип строения, со свойственными ему наружными половыми органами и вторичными половыми признаками. При физикальном осмотре: в мошонке при пальпации – яички отсутствуют. Ректально: предстательная железа без особенностей. Данные из выписного эпикриза (ФГУ НИИ урологии. 21.06.2010–01.07.2010): Диагноз: врожденный монорхизм. Брюшная форма крипторхизма. Азоспермия. По данным ультразвукового исследования, структурные изменения почек, мочевого пузыря, предстательной железы, семенных пузырьков не выявлены. Яички в мошонке отсутствуют. Компьютерная томография (КТ) органов брюшной полости и малого таза выявила в паховом канале справа мягкотканое образование размерами 3,5х1,5 см. Слева в паховом канале элементы семенного канатика не определяются. 29.06.2010 г. выполнена лапароскопическая ревизия брюшной полости, орхидэктомия справа. Интраоперационно: левое яичко не найдено. Удаленное правое яичко размерами 2,5×2 см. С того времени пациент получает заместительную гормональную терапию препаратом тестостерона (Небидо, внутримышечно 1 раз в 14 недель).

Рис.2. МРТ Т2-ВИ органов малого таза в аксиальной проекции. Зеленые стрелки указывают на нередуцированную матку

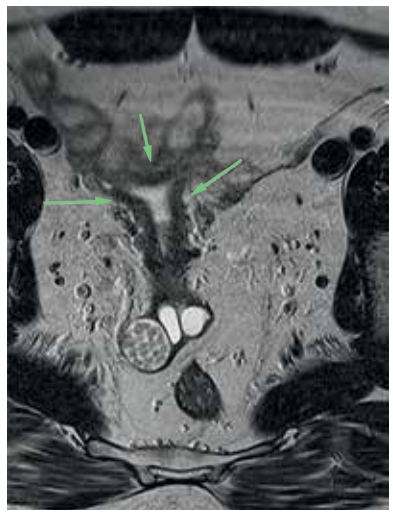

Трансректальное ультразвуковое исследование предстательной железы (ТРУЗИ) выявило кистозные образования в проекции семенных пузырьков с двух сторон с множественными гиперэхогенными включениями. Для уточнения характера указанных образований была выполнена магнитно-резонансная томография (МРТ) органов малого таза с контрастированием.

Заключение МРТ органов малого таза: МРТ-признаки кистозной трансформации семенных пузырьков с обеих сторон с наличием множественных конкрементов. Патологическая полостная структура в проекции анатомического расположения семявыносящих протоков – дериват (синдром персистирующих мюллеровых протоков). Яичек в проекции малого таза не выявлено. Данные МРТ представлены на рис. 1–2. Показатели лабораторных исследований (клинический и биохимический анализ крови, общий анализ мочи, микроскопическое исследование секрета предстательной железы) были в пределах референсных значений. Пациенту была рекомендована диагностическая лапароскопия/эксцизия полостной структуры (вероятно, матки) и кистозно-расширенных семенных пузырьков, так как они могут быть источником рецидивирующего воспалительного процесса в будущем. Пациент решил пока от оперативного вмешательства воздержаться.

Таким образом, СПМП – одна из наиболее редких форм нарушения половой дифференцировки. В настоящее время нет четких данных в отношении прогноза фертильности у таких пациентов, однако сохранность сперматогенеза, демонстрируемая нормальными показателями ингибина-В, дает основания предположить возможность использования методик экстракорпорального оплодотворения после биопсии яичка или удаленного яичка. Наш пациент потерял возможность иметь детей в связи с запоздалой диагностикой крипторхизма единственного яичка.

В заключение следует отметить, что описанное клиническое наблюдение является уникальным, поскольку не соответствует ни одной из двух описанных в литературе клинических форм СПМП: он больше близок к первой форме из-за одностороннего крипторхизма, несмотря на отсутствие паховой грыжи с контралатеральной стороны. В свою очередь, кистозная трансформация семенных пузырьков, вероятно, не представляет собой синдром Циннера, так как имеются обе почки, а обусловлена обструкцией семявыносящих протоков.

ЛИТЕРАТУРА

1. Yuksel B et al. Persistent müllerian duct syndrome associated with irreducible inguinal hernia, bilateral cryptorchidism and testicular neoplasia: A case report. Acta Chir Belg. 2006;106:119–20.
2. Okulov A.B. et al Surgical Diseases of the Reproductive System and Sex-transforming Operations. Moscow: Meditsina; 2000:103–4.
3. Okulov A.B. et al. Persistence Müllerian duct syndrome in a child with inguinal hernia and cryptorchidism. Andrologiya i genital'naya khirurgiya. 2004;4:55–62.
4. Chernykh V.B., Kurilo L.F. Persistent Mullerian duct syndrome (literature review). Problemy reproduktsii. 2001;4:20–24.
5. Gutte A.A. et al Transverse testicular ectopia associated with persistent Mullerian duct syndrome – the role of imaging. Br J Radiol. 2008;81:E176–8. doi: 10.1259/bjr/76916885.

Трансуретральная нефролитотрипсия: анализ затрат и соответствия тарифа КСГ фактическим расходам в федеральном учреждении Санкт-Петербурга

Фиксированный тариф ОМС на трансуретральную нефролитотрипсию (ТНЛ) не обеспечивает полного возмещения фактических затрат клиники: для 83% пролеченных пациентов установленный тариф оказался недостаточным, а суммарный дефицит за год составил свыше 3 млн руб.



Н.К. Гаджиев
Клиника высоких медицинских технологий им. Н.И. Пирогова ФГБОУ ВО «Санкт-Петербургский государственный университет», Санкт-Петербург, Россия

Трансуретральная нефролитотрипсия (ТНЛ) – один из ведущих методов лечения мочекаменной болезни (МКБ), однако высокая ресурсоемкость вмешательства и рост числа таких операций делают актуальным вопрос о достаточности его тарифного финансирования в системе ОМС. В период с 2022 по 2024 г. тарифы на ТНЛ демонстрировали поступательный рост за счет перевода услуги в более высоко возмещаемые клинико-статистические группы (КСГ), однако проблема их достаточности при вмешательствах высокой клинической сложности сохраняется. Целью исследования стал анализ соответствия тарифа КСГ фактическим расходам на выполнение ТНЛ различной степени сложности в федеральной медицинской организации Санкт-Петербурга. Отдельного внимания заслуживает и то обстоятельство, что размер тарифа в региональных медицинских организациях зависит от коэффициента уровня учреждения (0,9 – для организаций I уровня, 1,05 – для II и 1,25 – для III уровня), что дополнительно усложняет картину финансирования метода в масштабах страны.

Материалы и методы

Проанализированы 157 случаев выполнения ТНЛ, выполненных в урологическом отделении Клиники высоких медицинских технологий им. Н.И. Пирогова СПбГУ с января по декабрь 2024 г. На основании объема примененного инструментария вмешательства были разделены на три категории сложности; III категория также включала случаи с высоким инфекционным риском и труднодоступной локализацией конкрементов. Затраты классифицированы на прямые (расходные материалы, оплата труда персонала, амортизация оборудования) и косвенные (общехозяйственные и коммунальные расходы, питание пациента) и рассчитаны по методике ЦЭККМП Минздрава России. Полученные значения сопоставлены с тарифом КСГ st30.016 «Операции на почке и мочевыделительной системе, взрослые (уровень 7)», который в клинике в 2024 г. составлял 147 398,17 руб. за законченный случай лечения.

Результаты

Медианная длительность операции возрастала от 30 минут в I категории сложности до 70 минут в III категории — пропорционально увеличению размера конкрементов (с 7 до 10 мм), а также частично было связано с массой тела и индексом массы тела пациентов. Плотность конкрементов статистически значимо между группами не различалась, хотя и демонстрировала тенденцию к росту в более сложных случаях. Продолжительность госпитализации оставалась одинаковой во всех группах (медиана 2-е суток) и не влияла на размер оплаты в рамках КСГ, поскольку тариф рассчитывается за законченный случай лечения независимо от числа койко-дней. Частота послеоперационных осложнений по классификации Clavien–Dindo была низкой во всех группах (в среднем 3,8%) и статистически не различалась между категориями сложности, что подтверждает стабильный профиль безопасности метода независимо от его технической сложности.

Общие затраты на лечение варьировались от 139 до 180 тыс. руб. в зависимости от категории сложности, при этом доля прямых затрат возрастала с 88,2 до 90,9% по мере роста сложности вмешательства (табл.).

Тариф КСГ (147 398 руб.) покрывал расходы только на вмешательства I категории сложности, что оказалось даже несколько ниже фактических затрат этой группы. Во II категории фактические затраты превышали тариф на 11,5% (17 тыс. руб.), в III – на 22,4% (33 тыс. руб.). С учетом фактического распределения пациентов по категориям сложности, суммарные расходы клиники на 157 случаев ТНЛ составили 26,1 млн руб., тогда как возмещение по тарифу КСГ – только 23,1 млн руб. Таким образом, для 83% пролеченных пациентов установленный тариф оказался недостаточным для покрытия понесенных расходов, а совокупный дефицит клиники составил 3,01 млн руб., что соответствует недофинансированию на 11,5%.

Обсуждение

Аналогичная и даже более выраженная проблема характерна для региональных медицинских организаций (РМО) Москвы и Санкт-Петербурга, работающих вне системы КСГ по собственным моделям возмещения расходов. Применяемые там тарифы (в Москве – около 53 тыс. руб., в Санкт-Петербурге – 84 тыс. руб. в 2025 г.) не покрывают даже прямых затрат на выполнение ТНЛ первой, наименее затратной, категории сложности. Для федеральных медицинских организаций ситуация несколько лучше — среднероссийский тариф в 2025 г. составлял около 160 тыс. руб., однако при вмешательствах повышенной сложности дефицит финансирования сохраняется.

Существенный вклад в удорожание вносит стоимость расходных материалов: комплект для ТНЛ, включающий одноразовый гибкий уретероскоп, лазерное волокно, мочеточниковый кожух и корзинка для экстракции конкрементов, по актуальным данным обходится в 100–190 тыс. руб. Использование многоразового инструментария не решает проблему: начальная стоимость такого оборудования достигает 5 млн руб., его ресурс обычно ограничен 20 процедурами, а стерилизация одного комплекта обходится дополнительно в 3–5 тыс. руб., что также ложится на бюджет клиники. При этом недостаточность тарифного возмещения потенциально может подталкивать клиники к повторному использованию одноразовых изделий, что создает дополнительные риски инфекционных осложнений и перекрестной контаминации.

Расширение показаний к ТНЛ, отмечаемое как в международных, так и в отечественных клинических рекомендациях, в том числе за счет внедрения аспирационно-ирригационных систем, повышающих полноту удаления камней и снижающих риск инфекционных осложнений, а также одобрения клинической апробации двусторонних вмешательств, будет сопровождаться дальнейшим ростом числа таких операций и, соответственно, усугублением проблемы недофинансирования при сохранении текущей тарифной модели.

Заключение

Действующая система оплаты по КСГ, основанная на обобщении клинических случаев в единые группы, не в полной мере учитывает клиническую и организационную вариабельность вмешательств. Для повышения экономической устойчивости клиник, работающих в системе КСГ, предлагается два взаимодополняющих подхода: во-первых, дифференцировать коэффициент сложности лечения пациента (КСЛП) при выполнении ТНЛ в зависимости от категории сложности вмешательства с опорой на актуальные клинические рекомендации; во-вторых, рассмотреть выделение услуги в отдельную группу КСГ повышенного уровня с увеличенным коэффициентом затратоемкости, что позволит учитывать средневзвешенное распределение пациентов с МКБ по степени тяжести. Для региональных медицинских организаций Москвы и Санкт-Петербурга, работающих в собственных системах оплаты, рекомендуется установить тарифы, покрывающие расходы по всем категориям сложности ТНЛ.

Список литературы в редакции

ТАБЛИЦА. ОБЩИЕ ЗАТРАТЫ НА ПРОВЕДЕНИЕ ТНЛ ПО КАТЕГОРИЯМ СЛОЖНОСТИ

Категория сложности (% случаев)	Прямые затраты, руб.	Косвенные затраты, руб.	Общие затраты, руб.
I (17%)	122 900	16 485	139 385
II (46%)	147 899	16 485	164 384
III (37%)	163 899	16 485	180 384

Редкое наблюдение протрузии и инфицирования интраваскулярной спирали после операции по поводу варикоцеле

Уролог и нейрохирург за одним операционным столом? В некоторых случаях взаимодействие хирургов различных специальностей и нестандартный подход позволяют добиться выздоровления пациента.

А.М. ЕФРЕМЕНКОВ, А.Е. МИНИН, Д.С. АСЮТИН, И.В. КИРГИЗОВ
ФГБУ «Центральная клиническая больница с поликлиникой» Управления делами Президента РФ, Москва, Россия

Варикоцеле представляет из себя расширение вен гроздьевидного сплетения и встречается у 15–20% мужчин и подростков, доходя до 40% мужчин с суб/инфертильностью [1]. Этиологию заболевания объясняют клапанной венозной недостаточностью и/или повышенным давлением в почечной вене с последующим ретроградным рефлюксом крови в системе внутренней семенной вены. Патофизиологический эффект варикоцеле может проявляться в виде боли, тяжести, дискомфортных ощущениях в области левого яичка, снижении объема яичка, бесплодием и наличием объемного образования в виде расширенных вен в мошонке [2]. Одним из основных показаний к операции у подростков на сегодняшний день является профилактика возможных проблем с фертильностью в будущем [3]. Смысл оперативного лечения заключается в лигировании внутренней семенной вены, на сегодняшний день для этого применяются различные доступы — забрюшинный (операция Паломо), лапароскопический, паховый/подпаховый микрохирургический (операция Мармара), а также рентгенхирургические методики.

Радиоэмболизационные методики были описаны еще в 1970-х гг. и довольно популярны на сегодняшний день [4]. Доступ осуществляется путем небольшого надреза в проекции бедренной вены, у взрослых пациентов для этого достаточно применения местной анестезии. В литературе описаны различные средства для эмболизации сосудов, включая горячий контраст, изобутил-2-цианоакрилат (клей), тетрадецилсульфат натрия (пена), а также спирали различных материалов и конструкции. Выбор материала зависит от предпочтений хирурга, доступности, стоимости, анатомии внутренней семенной вены и безопасности применения [5]. В настоящее время нет исследований, подтверждающих преимущества применения каких-либо одних способов эмболизации над другими. Недостатком данных методик является применение дорогостоящего рентгенхирургического оборудования, лучевая нагрузка и продолжительность операции, иногда достигающая 3 часов. Осложнения эндоваскулярной окклюзии при лечении варикоцеле являются редкими, но могут быть весьма серьезными и включают миграцию окклюдера в почечную вену, перфорацию стенки вены, эмболию легочной артерии, кровотечение/тромбоз бедренной вены, флебиты, а также патологические реакции на контрастный препарат, вплоть до анафилаксии [6]. Также описаны случаи миграции склерозирующих препаратов в различные тазовые, почечные или поясничные венозные коллатерали, в мочеточник, при этом время от операции до возникновения осложнений может составлять более 10 лет [7]. Случаев миграции спирали после эндоваскулярного лечения варикоцеле описано крайне мало и точная причина их не ясна. В нашей практике встретилось довольно необычное осложнение после интраваскулярной окклюзии внутренней семенной вены спиралью.

Описание клинического наблюдения. *Пациент, 13 лет, был оперирован в 2021 г. в другом медицинском учреждении по поводу варикоцеле 3 степени слева с использованием интраваскулярной металлической спирали. Интраоперационных осложнений не возникло, спираль установлена в проксимальной части внутренней семенной вены через бедренную вену, пациент выписан в день операции. В отдаленном послеоперационном периоде спустя*

Рис. 1. Участок гиперемии и инфильтрации, появившийся через 3 года после операции



Рис. 2. Компьютерная томография. Красная стрелка указывает на инородное тело. Желтые стрелки указывают на скопление жидкости в забрюшинном пространстве

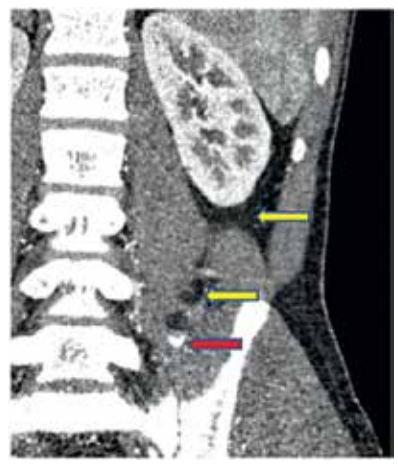

Рис. 3. Слабогранулирующая рана со свищом после попыток удаления инородного тела



Рис. 4. Интраоперационная компьютерная томография. Задне-боковая проекция (А), и передняя проекция (Б). Видны инородные тела в левой подвздошной области (стрелка), тень выше - навигационная рамка

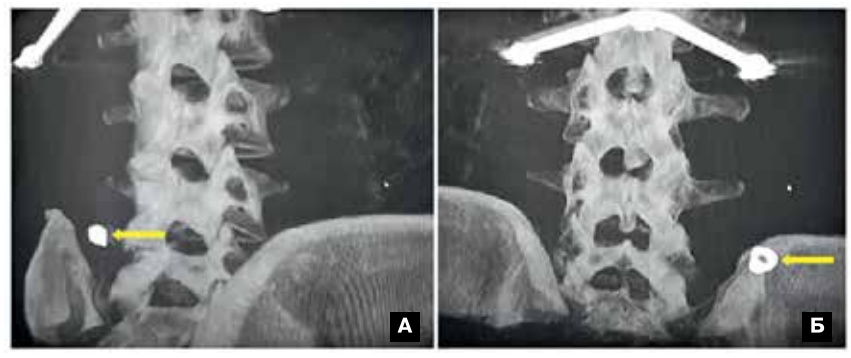

Рис. 5. Ход операции. Определение места оперативного доступа. Установка навигационного зонда (А), параллельная КТ картина (Б)

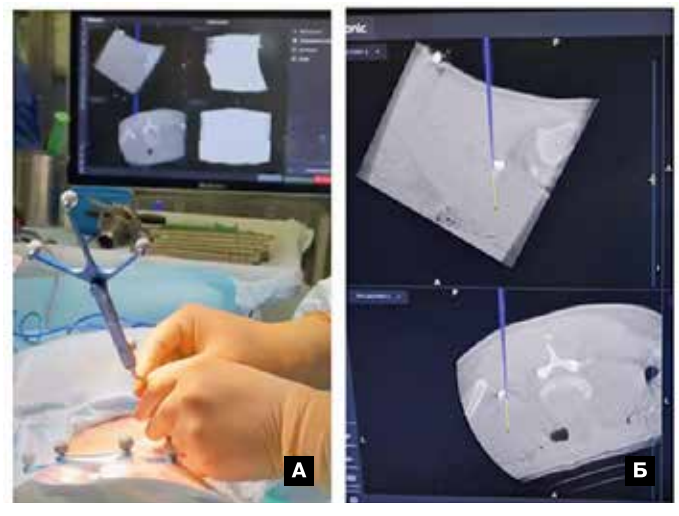

3 года в левой подвздошной области появился участок гиперемии и инфильтрации кожи (рис. 1).

Провоцирующих факторов, со слов, не было. С предположительным диагнозом «флегмона мягких тканей левой подвздошной области» пациенту выполнено вскрытие гнойника, получена скудная мутная жидкость. Рана зажила вторичным натяжением в течение двух недель, отделяемого не было. Через 2 месяца пациент обратился с аналогичным участком воспаления, проведено повторное вскрытие и дренирование очага, выполнена компьютерная томография, на которой выявлено инородное тело (спираль) в области забрюшинного пространства с наличием жидкости в нижней части паранефральной клетчатки и области левой подвздошной мышцы (рис. 2).

Ребенку назначена антибактериальная терапия, местное лечение. По итогу лечения в левой подвздошной области сформировался точечный свищ со скудным серозно-гнойным отделяемым.

В данном казуистическом клиническом наблюдении коллегиальное взаимодействие хирургов разных специальностей в сочетании с применением современных навигационных медицинских технологий позволило добиться полного выздоровления пациента. В перспективе данная методика может быть успешно использована для удаления рентгенконтрастных инородных тел различной локализации

Через месяц ребенок госпитализирован в наше с диагнозом «инородное тело мягких тканей забрюшинного пространства, наружный свищ, вызванный инородным телом (интраваза льным окклюдером)». Под наркозом выполнена ревизия и иссечение свища мягких тканей, ревизия раны, диагностическая лапароскопия, дренирование раны. Спирали визуализированы не были, отмечена выраженная инфильтрация и кровоточивость тканей в области левой подвздошно-поясничной мышцы. На контрольной компьютерной томографии сохранялись признаки инородных тел в левой подвздошной области. В послеоперационном периоде в левой подвздошной области сохранялась слабогранулирующая рана до 1 см со скудным слизисто-гнойным отделяемым (рис. 3).

Учитывая трудности интраоперационной визуализации инородных тел и сохраняющееся гнойное отделяемое из свища, было принято решение о повторной операции удаления инородных тел с использованием технологии КТ-навигации совместно с нейрохирургом.

В положении пациента на животе в условиях эндотрахеального наркоза на кожу в поясничной области установлена навигационная рамка. Выполнено интраоперационное КТ на установке O-ARM, визуализировано три инородных тела (спирали) в паравертебральных мягких тканях на уровне L5 позвонка справа на уровне поперечного отростка (рис. 4).

Под контролем навигационной системы (рис. 5) произведен линейный разрез кожи длиной 2,5 см в проекции поперечного отростка L5 справа, установлен тубулярный ретрактор Pipeline (рис. 6), с использованием микроскопа х6 путем последовательного увеличения диаметром ретрактора расслоена мышечная ткань.

Под контролем КТ навигации и микроскопа ×6 путем последовательного увеличения диаметром ретрактора расслоена мышечная ткань, при этом обнаружен выраженный инфильтративный, рубцово-спаечный процесс (рис. 7).

В спаечном конгломерате обнаружено три инородных тела в виде фрагментов металлической спирали, которые удалены конхотомом (рис. 8). Интраоперационный КТ-контроль: инородных тел не визуализировано (рис. 9). Послойно зашивание раны. Общее время операции с момента разреза кожи составило 25 минут.

Послеоперационный период гладкий, ребенок выписан на 3-и сутки. В течение 10 месяцев наблюдения жалоб у пациента нет.

На основании данного наблюдения мы сделали вывод о необходимости ограниченного применения эндоваскулярных методик с использованием окклюдеров при лечении варикоцеле у детей, а также необходимости дальнейшего регулярного наблюдения за данными пациентами даже в отдаленном послеоперационном периоде. В данном казуистическом клиническом наблюдении коллегиальное взаимодействие хирургов разных специальностей в сочетании с применением современных навигационных медицинских технологий позволило добиться полного выздоровления пациента. В перспективе данная методика может быть успешно использована для удаления рентгенконтрастных инородных тел различной локализации.

Рис. 6. Ход операции. Выполнен разрез кожи в проекции расположения инородных тел (А), устанавливается тубулярный ретрактор (Б)

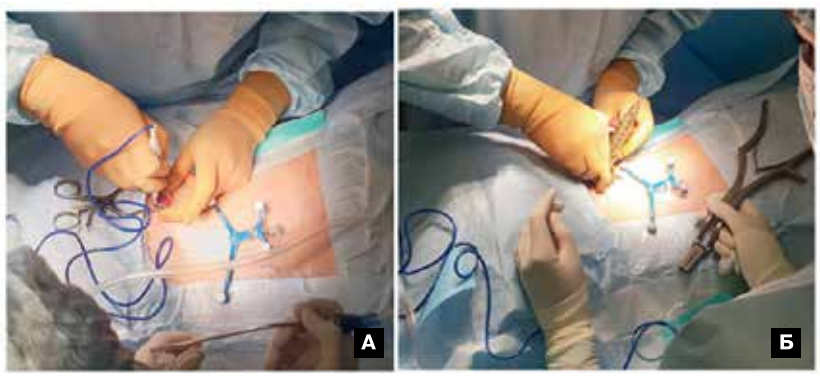

Рис. 7. Ход операции. Установлен конечный рабочий порт (А), диссекция тканей (Б)



Рис. 8. Ход операции. В тканях визуализирован фрагмент спирали (А). Внешний вид трех удаленных фрагментов металлической спирали-окллюдера (Б)



Рис. 9. Интраоперационная КТ перед ушиванием раны – инородные тела не визуализированы



ЛИТЕРАТУРА

1. Alsaikhan B., Alrabeeah K., Delouya G., Zini A. Epidemiology of Varicocele. Asian J. Androl. 2016;18:179. doi: 10.4103/1008-682X.172640
2. Takihara H., Sakatoku J., Cockett A.T.K. The Pathophysiology of Varicocele in Male Infertility. Fertil. Steril. 1991;55:861–868. doi: 10.1016/S0015-0282(16)54288-5
3. Petersen C.G., Mauri A.L., Conmar V., Mattila M., Vagnini L.D., Renzi A., Costa B.P., Zamara C., Oliveira J.B.A. et al. Semen Parameters in Men with Varicocele: DNA Fragmentation, Chromatin Packaging, Mitochondrial Membrane Potential, and Apoptosis. JBRA Assist. Reprod. 2017;21:295–301. doi: 10.5935/1518-0557.20170053
4. Капранов С.А., Хачатуров А.А., Златоврат-ский А.Г. и др. Возможности эндоваскулярной хирургии в современной урологии. Российский электронный журнал лучевой диагностики. 2015;5(2):239
5. Bilreiro C, Donato P, Costa JF, Agostinho A, Carvalheiro V, Caseiro-Alves F. Varicocele embolization with glue and coils: A single center experience. DiagnInterv Imaging. 2017;98:529–534. doi: 10.1016/j.diii.2017.01.006
6. Makris G.C., Efthymiou E., Little M., Boardman P., Anthony S., Uberoi R., Tapping C. Safety and Effectiveness of the Different Types of Embolic Materials for the Treatment of Testicular Varicoceles: A Systematic Review. Br. J. Radiol. 2018;91:20170445. doi: 10.1259/bjr.20170445
7. Karia N, Balmforth D, Lall K, Gupta S, Bhattacharyya S. Migration of a Varicocele Coil to the Right Heart. JACC Case Rep. 2020;2:2312–2317. doi: 10.1016/j.jaccas.2020.07.03

Ведение пациентов с нарушениями мочеиспускания в раннем послеоперационном периоде после удаления интрадуральных экстрамедуллярных опухолей спинного мозга

У пациентов после удаления интрадуральных экстрамедуллярных опухолей (ИДЭМО) стойкие нарушения мочеиспускания наблюдаются сравнительно редко, в отличие от пациентов с интрамедуллярными опухолями или спинальными артерио-венозными фистулами. В большинстве случаев эти нарушения можно считать преходящими (или транзиторными), поскольку можно ожидать улучшение или полное восстановление мочеиспускания. Стойкие нарушения наблюдаются при присоединении интрамедуллярных изменений (в частности, миелопатии) при длительном предшествующем компрессионном воздействии на спинной мозг. Миелопатический очаг может быть «замаскирован» существующей опухолью и не всегда виден на изображениях при магнитно-резонансной томографии (МРТ), выполненной до операции. В этих случаях принципиально важным является сопоставление данных урологического и неврологического осмотров и их совместный анализ с учетом направленности течения клинической картины.

Д.А. ЛЫСАЧЕВ[1], Г.В. ДАНИЛОВ[1], А.А. ЧИТАДЗЕ[1], А.В. ЗАЙЦЕВ[2], Р.А. ОНОПРИЕНКО[1], Б.А. ЗАКИРОВ[1], Е.С. БРИНЮК[1], С.В. КАПРОВОЙ[1], Ю.М. ПОЛУЭКТОВ[1], Н.А. ДЗЮБАНОВА[1], Н.А. КОНОВАЛОВ[1], Д.Ю. ПУШКАРЬ[2]
[1]ФГАУ «НМИЦ нейрохирургии им. акад. Н.Н. Бурденко» Минздрава России, Москва, Россия
[2]Кафедра урологии ФГБОУ ВО «Российский университет медицины» Минздрава России, Москва, Россия



Д.А. Лысачев

Ранний послеоперационный период является критическим с точки зрения возможностей восстановления мочеиспускания или развития стойких нарушений этой функции. В связи с этим у пациентов после удаления интрадуральных экстрамедуллярных опухолей (ИДЭМО), особенно при наличии факторов риска, должно уделяться особое внимание восстановлению позыва и самостоятельного мочеиспускания.

Перед урологом стоят следующие задачи:

1) защита почек и верхних мочевыводящих путей (ВМП);

2) сохранение или восстановления произвольного контроля над мочеиспусканием;

3) обеспечение безопасного внутрипузырного давления, восстановление функций нижних мочевыводящих путей (НМП) [1]. Сохранение давления детрузора в пределах безопасных значений, как в фазу наполнения, так и в фазу опорожнения мочевого пузыря создает безопасные условия для отведения мочи из ВМП в НМП и позволяет значительно уменьшить смертность от урологических причин у пациентов с нейрогенной дисфункцией нижних мочевыводящих путей (НДНМП) [1, 3]. Своевременно начатое лечение может предотвратить развитие необратимых изменений НМП и ВМП;

4) выбор наиболее целесообразной для конкретного пациента стратегии отведения мочи;

5) улучшение качества жизни пациентов и обеспечение независимости их от посторонней помощи.

Как до операции, так и после нее особое внимание должно уделяться факторам, провоцирующим возникновение или прогрессию урологических нарушений.

Нейрохирургическая операция в большинстве случаев устраняет первопричину дисфункции нижних мочевыводящих путей.

В периоперационном периоде пациенты получают большое количество препаратов различных фармакологических классов, поэтому при назначении дополнительных урологических препаратов необходимо учитывать фармакологические межлекарственные взаимодействия и кумуляцию побочных эффектов.

Наиболее часто в нейроурологической и нейрохирургической практике используются препараты следующих классов:

- Блокаторы альфа-адренорецепторов (тамсулозин, силодозин) [1], направленные на расслабление шейки мочевого пузыря и гладкой мускулатуры проксимальных отделов уретры, используют в рамках протокола восстановления самостоятельного мочеиспускания (TWOC). Важно использовать альфа-адреноблокаторы, обладающие суперселективностью и минимальным воздействием на сердечно-сосудистую систему, поскольку в раннем послеоперационном периоде для пациентов характерна нестабильность гемодинамических показателей.

- Антагонисты М-холинорецепторов, действие которых направлено на снижение сократительной активности детрузора и снижение внутридетрузорного (внутрипузырного) давления.

Агонисты бета-3-адренорецепторов (мирабегрон), уменьшающие императивные/ургентные позывы на мочеиспускание. Мирабегрон может применяться в качестве монотерапии или же в качестве комплексной терапии ургентного недержания мочи. Рекомендуется с осторожностью применение агонистов бета-3-адренорецепторов для снижения выраженности симптомов НДНМП из-за того, что имеющийся достоверный опыт эффективного и безопасного применения препарата ограничен кругом нескольких распространенных неврологических заболеваний [1].

В зависимости от расположения и гистологии опухоли возможно применение магнитной стимуляции мышц тазового дна, околомочепузырных нервных сплетений, крестцовых центров, и зон коры головного мозга, регулирующих координацию мочеиспускания. Высокочастотная магнитная стимуляция может быть эффективна при снижении болевого синдрома, а также при гипоактивном/аконтрактильном детрузоре, в то время как низкочастотная стимуляция позволяет снизить тонус сфинктера и детрузора при гиперактивном мочевом пузыре, наличии признаков детрузорно-сфинктерной диссинергии. Abo и соавт. представили концепцию роли ритмической (транскраниальной) магнитной стимуляции в ранней реабилитации пациентов с поражениями головного и спинного мозга [7]. Ранее нами была продемонстрирована эффективность ритмической магнитной стимуляции в уменьшении болевого синдрома.

В последнее десятилетие стимуляция большеберцового нерва с использованием игольчатых (PTNS) или трансдермальных электродов (TTNS) стала широко принятым методом 3-й линии терапии синдрома гиперактивного мочевого пузыря [10].

При сохранении стойких нарушений функции мочеиспускания может быть рассмотрена сакральная нейромодуляция, которая демонстрирует хороший результат при гипоактивности детрузора. А также при хронических случаях необструктивной задержки мочи [11].

Частота положительных результатов по некоторым источникам достигает 69–80%. При последующем

уродинамическом исследовании было подтверждено восстановление чувствительности мочевого пузыря, увеличение объема выделяемой мочи и уменьшение количества остаточной мочи [16].

С учетом высокой стоимости имплантируемого стимулятора и эффективности методики лишь в ограниченном количестве состояний, ключевым в достижении успеха этой методики является тщательный отбор пациентов для операции, подробное ведение дневников мочеиспускания и динамическая оценка урологической симптоматики во время фазы тестовой стимуляции.

При выписке пациента уролог оценивает динамику урологических симптомов, полноценность восстановления позыва, возможность и полноту опорожнения мочевого пузыря. Индивидуально определяется стратегия дальнейшей реабилитации и контроля функции нижних и верхних мочевыводящих путей. Если требуется дальнейшая периодическая катетеризация, в нашем учреждении уролог обучает пациента и/или ухаживающих за ним родственников методике. Для решения всех этих задач уролог работает в тесном взаимодействии с лечащими врачами, самим пациентом и при необходимости с родственниками пациента.

Как неврологический дефицит, так и урологическую симптоматику не всегда возможно восстановить за короткие сроки пребывания пациента в нейрохирургическом стационаре. Для обеспечения преемственности в дальнейшей реабилитации пациента важно сформулировать патогенетически обусловленную программу реабилитации, которая опирается на знание анатомии и физиологии регуляции функции тазовых органов и возможных механизмов восстановления.

Цель настоящего исследования – сравнить изменения состояния функции мочеиспускания (по данным шкалs mJOA) после нейрохирургических вмешательств у пациентов с наблюдением урологом и у пациентов без урологического сопровождения.

В рамках настоящего исследования мы оценили результаты анализа данных 221 пациента (155 женщин и 66 мужчин), оперированных по поводу ИДЭМО в НМИЦ нейрохирургии им. акад. Н.Н. Бурденко в период с января 2019 г. по декабрь 2022 г. Из них проспективно были изучены 178 пациентов, ретроспективно на основании данных, полученных из историй болезни, – 43 пациента. Пациентам проспективной группы урологом центра проводилась оценка урологической симптоматики до и после нейрохирургического вмешательства.

Обследованием и диагностикой нарушений мочеиспускания у нейрохирургических пациентов в нейрохирургическом стационаре должен заниматься уролог, который понимает все нюансы патогенеза их развития, а также может правильно подобрать возможности дальнейшего лечения выявленных нарушений мочеиспускания с учетом специфики данной категории больных

Возраст пациентов – от 19 до 84 лет, средний возраст – 53 года (стандартное отклонение 16,2). Женщин – 155, мужчин – 66. Была проведена оценка 15 факторов риска ПОЗМ. Для оценки функциональных результатов была выбрана модифицированная шкала японского общества ортопедов (mJOA), потому что именно эта шкала позволяет более детально (балльно) оценить функцию мочеиспускания и может быть заполненной по данным медицинской документации, не требуя при этом личного или дистанционного общения с пациентом и заполнения специализированных опросников.

Функция мочеиспускания и неврологический синдром оценивались урологом и неврологом отделения, а для протоколирования этой информации была использована модифицированная шкала японской ортопедической ассоциации (modification of the 18-point Japanese Orthopedic Association (mJOA)). Несмотря на диагностическую важность комбинированного уродинамического исследования (КУДИ) в дооперационном периоде, эти исследования не проводились из-за тяжести состояния, наличия болевого синдрома и выраженного неврологического дефекта, а также и недопустимость проведения дополнительных инвазивных методик, которые в том числе могут существенно нарушить планы пациента и хирурга и сместить сроки проведения операции. Это же касается раннего послеоперационного периода, когда болевой синдром и общая тяжесть состояния пациента ограничивают возможности проведения исследования или же приводит к большому количеству артефактов. Также стоит отметить, что в раннем послеоперационном периоде при хирургии экстрамедуллярных опухолей, как правило, идет быстрая динамика неврологического синдрома и восстановления мочеиспускания, поэтому результаты проведенного в отдаленном периоде уродинамического исследования не соответствуют структуре этих нарушений непосредственно после операции. Тем не менее, согласно клиническим рекомендациям, с целью оценки функционального состояния нижних мочевыводящих путей мы рекомендуем всем пациентам с НДНМП проведение комбинированного уродинамического исследования через 6 месяцев после нейрохирургического вмешательства.

Для статистической оценки разницы между группами с наличием или отсутствием урологического наблюдения в раннем послеоперационном периоде (группой А и группой Б соответственно) проводилось сравнение динамики общего балла mJOA и отдельно домена mJOA-мочеиспускание до и после нейрохирургического удаления опухоли в основной и контрольной группах. Для сравнения распределений количественных случайных величин использовали тест Манна–Уитни. Различия считали статистически значимыми на уровне $p<0,05$.

При оценке функционального состояния по шкале mJOA отмечается различие динамики среднего балла mJOA за счет исходно более низкого балла до операции. В группе проспективного анализа (с наличием урологического контроля) разница между баллами по mJOA до и после операции была выше, чем в группе ретроспективного анализа (без урологического контроля) за счет более низкого исходного балла в «проспективной» группе (рис.).

Урологическое сопровождение пациентов с интрадуральными экстрамедуллярными опухолями спинного мозга в периоперационном периоде позволяет объективно и детально оценить динамику клинической (неврологической и урологической) картины, что является основанием для подбора соответствующей персонализированной тактики ведения пациентов данной категории.

С нашей точки зрения навыками осмотра и опроса должен обладать каждый уролог, однако обследованием и диагностикой нарушений мочеиспускания у нейрохирургических пациентов в нейрохирургическом стационаре должен заниматься уролог, который понимает все нюансы патогенеза их развития, а также может правильно подобрать возможности дальнейшего лечения выявленных нарушений мочеиспускания с учетом специфики данной категории больных. Только в этом случае возможен правильный выбор индивидуального, в том числе прописанного в клинических рекомендациях, алгоритма обследования и лечения нейрохирургических пациентов.

Рисунок. Значения среднего общего балла mJOA до и после операции в основной и контрольной группах. Более высокий балл свидетельствует о лучших функциональных результатах

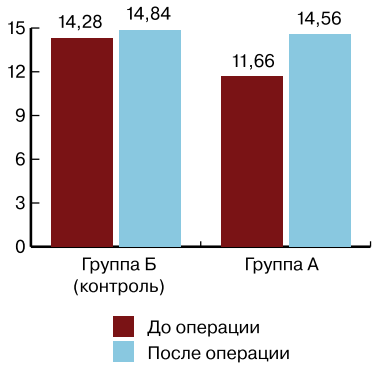

ЛИТЕРАТУРА

1. Касян ГР., Кривобородов; ГГ, Гаджиева; ЗК, Салюков; РВ, Аль-Шукри; СХ, Строганов РВ. Нейрогенная дисфункция нижних мочевыводящих путей. клинические рекомендации. 2025 (https://cr.minzdrav.gov.ru/view-cr/588_3).
2. Madersbacher H, Mürtz G, Stöhrer M. Neurogenic detrusor overactivity in adults: a review on efficacy, tolerability and safety of oral antimuscarinics. Spinal Cord. 2013;51: 432–441.
3. Welk B, Hickling D, McKibbon M, Radomski S, Ethans K. A pilot randomized-controlled trial of the urodynamic efficacy of mirabegron for patients with neurogenic lower urinary tract dysfunction. Neurourology and urodynamics. 2018;37: 2810–2817.
4. Krhut J, Borovička V, Bílková K, Sýkora R, Míka D, Mokriš J et al. Efficacy and safety of mirabegron for the treatment of neurogenic detrusor overactivity—prospective, randomized, double-blind, placebo-controlled study. Neurourology and urodynamics. 2018;37: 2226–2233.
5. Zhang D, Sun F, Yao H, Bao X, Wang D, Cui Y et al. The efficacy and safety of mirabegron for the treatment of neurogenic lower urinary tract dysfunction: a systematic review and meta-analysis. Frontiers in Pharmacology. 2021;12: 756582.
6. Krebs J, Pannek J, Rademacher F, Wöllner J. Real-World Effects of Mirabegron in Patients with Chronic Neurogenic Detrusor Overactivity–A Retrospective Cohort Study. Research and reports in urology. 2020; 187–192.
7. Abo M, Kakuda W. Rehabilitation with rTMS. Rehabilitation with rTMS. 2015. doi:10.1007/978-3-319-20982-1
8. Копачка ММ, Трошина ЕМ, Шарова ЕВ, Исагулян ЭД, Челяпина МВ, Дзюбанова НА, et al. Опыт применения ритмической магнитной стимуляции у пациентов в неврологической практике. pp. 118–119.
9. Копачка ММ, Пилечева АВ, Трошина ЕМ, Сазонова ОБ, Дзюбанова НА, Флёров ИС et al. Оценка. Российский кардиологический журнал. 2022;27: 12–13.
10. Pang S, Yan J. Research and progress on the mechanism of lower urinary tract neuromodulation : a literature review. 2024; 1–29. doi:10.7717/peerj.17870
11. Dequirez P-L, Wachter SDE, Biardeau X. Sacral neuromodulation for low urinary tract dysfunction: overview and mechanisms of action. Autonomic Neuroscience. 2025; 103337.
12. Xiao Y, Zhang H, Yuan H, Lin X, Yang C, Gao J. Differential effects of low- and high-frequency sacral neuromodulation on urinary symptoms : high-frequency improves Qmax , low-frequency enhances bladder capacity. 2025;17: 1114–1124.
13. Aboseif S, Tamaddon K, Chalfin S, Freedman S, Kaptein J. Sacral neuromodulation as an effective treatment for refractory pelvic floor dysfunction. Urology. 2002;60: 52–56.
14. Jonas U, Fowler CJ, Chancellor MB, Elhilali MM, Fall M, Gajewski JB et al. Efficacy of sacral nerve stimulation for urinary retention: results 18 months after implantation. The Journal of urology. 2001;165: 15–19.
15. Zhao Y, Wang D, Zou L, Mao L, Yu Y, Zhang T, et al. Comparison of the efficacy and safety of sacral root magnetic stimulation with transcutaneous posterior tibial nerve stimulation in the treatment of neurogenic detrusor overactivity: an exploratory randomized controlled trial. Translational Andrology and Urology. 2022;11: 821.
16. Lombardi G, Musco S, Celso M, Del Corso F, Del Popolo G. Sacral neuromodulation for neurogenic non-obstructive urinary retention in incomplete spinal cord patients: a ten-year follow-up single-centre experience. Spinal Cord. 2014;52: 241–245.

Простамол® Уно

пальмы ползучей плодов экстракт

Патогенетическое действие[1]

1 КАПСУЛА в день[1]

2 ПОКАЗАНИЯ[1]
- доброкачественная гиперплазия предстательной железы[1]
- хронический простатит[1*]

ДЛИТЕЛЬНОСТЬ ТЕРАПИИ НЕ ОГРАНИЧЕНА[1]



БЕРЛИН-ХЕМИ МЕНАРИНИ

*Для устранения дизурических симптомов при хроническом простатите.

1. Общая характеристика лекарственного препарата Простамол® Уно

Базовая информация по медицинскому применению препарата Простамол® Уно

Показания к применению: Препарат Простамол Уно показан к применению у взрослых мужчин в возрасте от 18 лет при доброкачественной гиперплазии предстательной железы (**I** и **II** стадии); для устранения дизурических симптомов (расстройство мочеиспускания, ночная поллакиурия, болевой синдром и др.) при хроническом простатите. **Противопоказания:** гиперчувствительность к экстракту плодов пальмы ползучей или к любому из вспомогательных веществ (Желатин сукцинилированный, Глицерин 85%, Титана диоксид, E171, Краситель железа оксид черный, E172, Краситель железа оксид желтый, E172, Карминный лак, E120). **Режим дозирования и способ применения:** Рекомендуемая доза препарата Простамол Уно составляет 320 мг (1 капсула) 1 раз в сутки в одно и тоже время. Продолжительность курса терапии не ограничена по времени. Рекомендуемая продолжительность курса терапии – не менее трех месяцев. Внутрь, после еды, не разжевывая, запивая достаточным количеством воды. **Нежелательные реакции:** Нарушения со стороны иммунной системы - Частота неизвестна: аллергические реакции на компоненты препарата. Желудочно-кишечные нарушения - Редко: дискомфорт со стороны желудочно-кишечного тракта – тошнота, изжога (при приеме натощак). Условия отпуска из аптек: без рецепта. Информация для специалистов здравоохранения.

Если у вас имеется информация о нежелательном явлении, пожалуйста, сообщите об этом на электронный адрес AE-BC-RU@berlin-chemie.com. RU-PROS-06-2025-v01-print, утверждено 02.04.2025.

Ознакомьтесь с полной информацией о лекарственном препарате Простамол® Уно, используя QR-код

ООО «Берлин-Хеми/ А. Менарини», 123112, Москва, Пресненская наб., 10, БЦ «Башня на набережной», блок Б.
Тел.: (495)785-01-00, факс: (495) 785-01-01
http://www.berlin-chemie.ru

Реклама