ИСКУССТВЕННЫЙ ИНТЕЛЛЕКТ В ДИАГНОСТИКЕ РАКА МОЧЕВОГО ПУЗЫРЯ 6

ГЕМАТУРИЯ С ТОЧКИ ЗРЕНИЯ УРОЛОГА И НЕФРОЛОГА 12

ВЕСТНИК РОССИЙСКОГО ОБЩЕСТВА УРОЛОГОВ

2023 г. № 3

УЧРЕДИТЕЛЬ – ОБЩЕРОССИЙСКАЯ ОБЩЕСТВЕННАЯ ОРГАНИЗАЦИЯ «РОССИЙСКОЕ ОБЩЕСТВО УРОЛОГОВ»

Инновации в отечественной эндоурологии – вызов времени

Будучи высокотехнологичной специальностью, российская урология нуждается в современном оборудовании, медицинских изделиях и инновационных технологиях. В последние три года среднее число патентов по профилю «урология» держится на уровне 60–70 в год с тенденцией к росту. При этом наибольшая патентная активность отмечена в целом ряде российских научных организаций, в числе которых Сеченовский университет. О новейших разработках в области эндоурологии рассказывает директор НМИЦ по профилю «урология», заместитель директора института урологии и репродуктивного здоровья человека ФГАОУ ВО «Первый МГМУ им. И.М. Сеченова» МЗ России, исполнительный директор РОУ, д.м.н., профессор **Магомед Алхазурович Газимиев**.

По данным Европейского портала здравоохранения ВОЗ, в настоящее время в Российской Федерации ежегодно проводится около 10 млн хирургических процедур в стационарных условиях. Около 6 млн таких же процедур проводится амбулаторно. Нетрудно при этом предположить, что вероятность осложнений увеличивается вместе с количеством хирургических манипуляций.

Хотя современная эндоурология включает в себя малоинвазивные урологические хирургические процедуры, без осложнений, к сожалению, не обходятся и они. Так, показатель осложнений при создании лапароскопического доступа составляет, по разным оценкам, от 0,5 до 3,7%. Уровень осложнений перкутанной нефролитотрипсии (ПНЛТ) варьируется в пределах от 7,7 до 16,4%, а посткатетерных осложнений – от 10,2 до 17,7%.

Именно на этих направлениях эндоурологии мы, сотрудники НМИЦ по профилю «урология» Сеченовского университета, и решили сосредоточиться, чтобы снизить риск развития подобных осложнений. Результатом наших усилий стали три инновационные разработки: «Нырок» (Nette – MG) – для создания лапароскопического доступа, новая малотравматичная пункционная игла MG и уретральный катетер visus MG.

«Нырок» (Nette – MG) – для создания лапароскопического доступа

Сегодня для осуществления лапароскопического доступа используются, в основном, две техники: Вереша и Хассона. При этом техника Вереша применяется в 80%, а техника Хассона – в 14–15% случаев. Обе эти техники имеют свои и преимущества, и недостатки. Что касается техники Вереша, то регистрируемые при ее проведении осложнения непосредственно связаны с проникновением в брюшную полость. Проанализировав все имеющиеся на этот счет данные, мы разработали и внедрили устройство для создания лапароскопического доступа, дав ему предварительное название «Нырок» (Nette – MG).

Это устройство используется со стандартной иглой Вереша, в просвете которой способно свободно перемещаться, не влияя при этом на саму технику пункции иглой Вереша. Другими словами, хирургу не надо менять технику пункции. О том, что игла проникла в брюшную полость, свидетельствует характерный щелчок, который издает устройство при «свободном» падении внутри иглы Вереша. Если же на пути иглы встречаются препятствия в виде сальника, кишки, спайки, «Нырок» не издает характерного щелчка и не скользит внутрь по игле в «свободном» падении. В ближайшее время в институте урологии и репродуктивного здоровья человека Сеченовского университета планируется исследование (диссертационная работа) в отношении применения устройства «Нырок» (Nette – MG) для создания безопасного лапароскопического доступа в клинической практике.

Окончание на стр. 3

«Нырок» (Nette-MG) для лапароскопического доступа (разработка Сеченовского университета)

ВЕСТНИК № 3
РОССИЙСКОГО ОБЩЕСТВА УРОЛОГОВ

Главный редактор
Лоран Олег Борисович, академик РАН, д.м.н., профессор, заведующий кафедрой урологии и хирургической андрологии ФГБОУ ДПО РМАНПО МЗ РФ, член Президиума РОУ

Заместитель главного редактора
Газимиев Магомед Алхазурович, д.м.н., профессор, Директор НМИЦ по профилю «урология», заместитель директора Института урологии и репродуктивного здоровья человека, ФГАОУ ВО Первый МГМУ им. И.М. Сеченова МЗ РФ (Сеченовский университет), исполнительный директор Российского общества урологов

Шеф-редактор
Гаджиева Заида Камалудиновна, д.м.н., руководитель отдела анализа кадровой политики, образовательных программ и научных исследований НМИЦ по профилю «урология» ФГАОУ ВО Первый МГМУ им. И.М. Сеченова МЗ РФ (Сеченовский университет), научный редактор журнала «Урология», заместитель исполнительного директора Российского общества урологов

Редакционный совет
проф. Аль-Шукри С.Х. (Санкт-Петербург)
проф. Братчиков О.И. (Курск)
проф. Велиев Е.И. (Москва)
проф. Данилов В.В. (Владивосток)
проф. Журавлев В.Н. (Екатеринбург)
проф. Коган М.И. (Ростов-на-Дону)
проф. Комяков Б.К. (Санкт-Петербург)
проф. Крупин В.Н. (Нижний Новгород)
проф. Кульчавеня Е.В. (Новосибирск)
проф. Медведев В.Л. (Краснодар)
академик РАН, проф. Павлов В.Н. (Уфа)
академик РАН, проф. Пушкарь Д.Ю. (Москва)
проф. Ситдыкова М.Э. (Казань)

Редакция газеты «Вестник Российского общества урологов»
Адрес: 117485 Москва,
ул. Обручева, д. 30, стр. 1.
Телефон: (495) 786-25-57 (доб. 189)
E-mail: polyakova@bionika-media.ru

Заведующая редакцией
Елена Полякова
Отдел дизайна и верстки
Александр Ларин, Марина Лындина, Марина Григорьева, Марина Полякова
Отдел полиграфии
Дмитрий Тужиков

Учредитель
Общероссийская общественная организация «Российское общество урологов»

Издатель:
www.bionika-media.ru
ООО «Бионика Медиа Инновации»

Председатель Совета директоров
Ирина Красивская

Генеральный директор
Ольга Горяинова

Размещение рекламы:

Руководитель департамента продаж рекламы в медицинской прессе
Наталия Дивлекеева
Телефон: (495) 786-25-57 (доб. 131)
E-mail: divlekeeva@bionika-media.ru

Подписка и распространение
Телефон: 8(495) 786-25-41
E-mail: subscription@bionika-media.ru

Периодичность: 4 номера в год
Газета зарегистрирована Федеральной службой по надзору в сфере связи, информационных технологий и массовых коммуникаций (Роскомнадзор)
Регистрационный номер
ПИ № ФС 77–54177 от 17.05.2013 г.

Газета набрана и сверстана в ООО «Бионика Медиа Инновации», отпечатана в ООО «Борус-Принт». 115201 г. Москва, 1-й Котляковский переулок, дом 3, этаж 1, оф. 10.

Тираж 5000 экз.
Цена свободная Номер подписан 4 сентября 2023 г. Время подписания в печать: по графику 10:00 фактическое 10:00
Полное или частичное воспроизведение редакционных материалов, опубликованных в газете «Вестник Российского общества урологов», запрещается, за исключением случаев письменного согласия редакции.

Уважаемые коллеги, друзья!

В настоящем номере газеты представлена информация о наиболее значимых событиях в жизни Российского общества урологов.
Так, на прошедшей в г. Сочи Всероссийской научно-практической конференции «Неотложные состояния в урологии», организованной под эгидой РОУ профессорами М.И. Коганом и В.Л. Медведевым, были затронуты актуальные для практических врачей вопросы неотложных состояний в урологии. На конференции были представлены более 50 научных докладов, вызвавших оживленную интерактивную дискуссию.
В Москве, в очном формате, состоялся форум РОУ «Научные аспекты урологической практики». В более чем 30 научных докладах ведущие эксперты единогласно отмечали важность междисциплинарного подхода в диагностике и лечении пациентов.
Именно такой подход продемонстрировали в своих сообщениях профессора В.Л. Медведев и Е.М. Шилов, рассматривая гематурию с точки зрения уролога и нефролога.
Предложение экспертов о необходимости создать совместные урологические и нефрологические рекомендации по выявлению причин гематурии и маршрутизации пациентов, несомненно, расширит возможности для решения данной проблемы.
Научная программа XIX конгресса «Мужское здоровье» традиционно охватывала широкий круг вопросов урологии и смежных специальностей. Особенно актуальной темой, связанной с геополитической ситуацией в мире, явилось заседание «Мужское здоровье и военная медицина: реалии сегодняшнего дня», на котором доклады представили ведущие военные урологи страны.
Подробный обзор докладов – на страницах газеты.

Ваш Олег Борисович Лоран
главный редактор, академик РАН, д.м.н., профессор

ПОДПИСКА
УРОЛОГИЯ
www.bionika-media.ru
Уважаемые читатели!
Предлагаем Вам оформить подписку с любого выпуска непосредственно в Издательском Доме Бионика Медиа!
Это удобная своевременная доставка и выгодные условия.
Стоимость подписки на 2023 год:
Годовая подписка **3 198 руб. 00 коп.**
Второе полугодие **1 779 руб. 00 коп.**

Оформить подписку вы можете на портале **www.bionika-media.ru** или обратившись по телефону **8 (495) 786 25 41** и по **e-mail: podpiska@bionika.ru**
Наши менеджеры помогут подобрать вам удобную форму доставки издания и подготовят необходимые документы.
16+ Реклама
bionika media
УРОЛОГИЯ УРОЛОГИЯ

Окончание. Начало на стр. 1

Новая малотравматичная пункционная игла MG

Еще одна наша инновация в урологии предназначена для снижения риска осложнений при выполнении пункции чашечно-лоханочной системы (ЧЛС), которая является одним из самых ответственных этапов пункционной нефростомии и перкутанной нефролитотрипсии (ПНЛТ). Наиболее частыми осложнениями ПНЛТ являются: фебрильная температура (10,8% случаев), необходимость переливания крови (1,5%) и эмболизации сосудов (0,4%), торакальные осложнения (1,5%). Причем большая часть этих осложнений связана именно с пункцией ЧЛС. Поскольку любая пункция – это травма, отсюда встает задача ее минимизировать. В настоящее время для пункции ЧЛС повсеместно применяются такие модели пункционных игл, как Chiba и Троакар. Недавно этот арсенал пополнился разработкой Первого МГМУ им. И.М. Сеченова – новой малотравматичной пункционной иглой MG.

В чем особенность иглы MG? В отличие от классических игл, к которым мы привыкли, в конструкции иглы MG режущая часть прикрыта атравматичным мандреном, а в дистальной части имеется регулируемый пружинный механизм. За счет этого при встрече с препятствиями в виде апоневроза, фасции, сосудов, слизистой чашечно-лоханочной системы атравматичный мандрен уходит внутрь режущего стилета, и игла прорезает только те структуры, которые невозможно сместить. В результате игла MG меньше травмирует околопочечные и интраренальные ткани и сосуды. Схематично механизм работы иглы MG можно представить следующим образом: на пути к полости (чашечка, лоханка, киста) игла встречает плотную структуру (например, апоневроз), атравматичный мандрен уходит внутрь канюли, далее режущая часть иглы прокалывает плотную структуру, после этого атравматичный мандрен мгновенно возвращается в исходное положение, далее происходит бужирование мягких тканей до следующего препятствия. И так до проникновения иглы в полость.

В Первом МГМУ им. И.М. Сеченова проведено сравнительное морфологическое исследование применения новой малотравматичной пункционной иглы MG (Н.Е. Калинин, Ю.В. Лернер, В.Ю. Михайлов, М.А. Газимиев). В эксперименте на свиной почке (пункция ЧЛС под УЗ-контролем) игла MG сравнивалась с иглами Chiba и Троакар.

Новая пункционная игла MG (разработка Сеченовского университета)

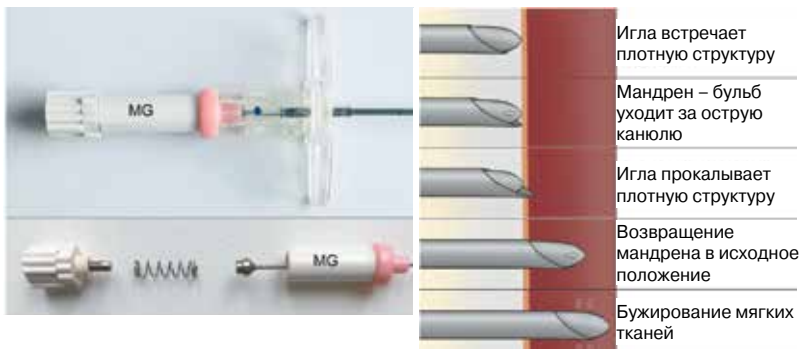

Механизм работы малотравматичной иглы MG

Микропрепарат паренхимы свиной почки в зоне пункции иглой MG

Гематоксилин и эозин, увеличение X50

Гистологические исследования иглы MG

Согласно результатам исследования, на микропрепаратах паренхимы почки с пункциями иглами Chiba и Троакар визуализируются места их прохождения со множественными крупными фрагментами слущенного (поврежденного) эпителия. На препаратах паренхимы, пунктированной малотравматичной иглой MG, место прохождения иглы представлено с четкими контурами. Поврежденный эпителий в просвете сформированного дефекта практически отсутствует. При дополнительной окраске по Ван-Гизону (увеличение x 200) визуализирована целостность полнокровного сосуда, прилегающего к ограниченному фокусу прохождения иглы MG.

Таким образом, игла MG в эксперименте и в клинической практике показала меньшую травматичность. При этом сам процесс пункции иглой MG технически ничем не отличается от классической пункции иглами Chiba и Троакар. На это изобретение мы получили патент, опубликовали статью в журнале «Урология» (№ 6, 2021 г.) и в журнале International Urology and Nephrology (2023;55(8):1–6). Кроме того, в настоящий момент завершена кандидатская диссертация, в основе которой сравнительный анализ применения новой малотравматичной иглы MG в клинической практике. Поэтому уже сегодня можно говорить, что пункция ЧЛС с использованием иглы MG сопряжена с меньшей потерей крови и меньшим повреждением интраренальных структур, что позволяет снизить риск осложнений.

Уретральный катетер visus MG

Катетер visus MG также является разработкой нашего Сеченовского университета. Особенность этого катетера в том, что на его проксимальном конце имеется пластмассовая вставка с visus-окном, используемым как оптическое приспособление. С помощью разработанного в институте урологии и репродуктивного здоровья человека Сеченовского университета портативного эндоскопического комплекса (ПЭК), который можно подключить к любому мобильному телефону, айпаду, ноутбуку, стационарному компьютеру, причем дополнительного программного обеспечения для этого не требуется, мы можем атравматично проводить катетер visus MG в мочевой пузырь в любых условиях. Устройство можно применять у пациентов в реанимационной палате, в операционных, когда есть сложности с проведением уретрального катетера, а в полевых условиях оно может стать особенно полезным, поскольку комплекс очень компактный, портативный и не требует подключения к электрической сети.

Устройство состоит из оптики, проводника и катетера. Собирается такая конструкция очень легко и просто, затем катетер проводится по уретре в мочевой пузырь. При этом существуют два вида проводника: прямой и изогнутый по варианту Тиманна (Мерсье). После того как уролог убедился, что катетер находится в мочевом пузыре, проводник и оптика удаляются, а катетер фиксируется в мочевом пузыре путем введения в баллон физиологического раствора.

Повторюсь, что катетер visus MG можно использовать в любых условиях, у любого пациента, когда невозможно провести классический уретральный катетер в мочевой пузырь и выражаю надежду, что это устройство понравится нашим коллегам-урологам и найдет достойное применение в клинической практике так же, как «Нырок» (Nette – MG) для лапароскопического доступа и новая малотравматичная пункционная игла MG для безопасной пункции чашечно-лоханочной системы.

Пункция ЧЛС иглой MG

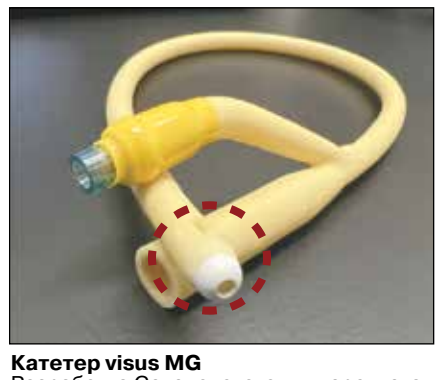

Катетер visus MG
Разработка Сеченовского университета

Портативный эндоскопический комплекс (ПЭК)

Катетер visus MG

Разработка Сеченовского университета и ООО «МИТ»

Беременность и неотложные состояния

На прошедшей в Сочи Всероссийской научно-практической конференции «Неотложные состояния в урологии» были затронуты актуальные вопросы для практикующих врачей. В рамках мероприятия с докладом «Беременность и неотложные состояния» выступил заведующий кафедрой урологии и хирургической андрологии ГБОУ ДПО «РМАПО» МЗ РФ, заслуженный деятель науки РФ, член CIU, академик РАН, член президиума РОУ, профессор, д.м.н. Олег Борисович Лоран.

Беременность как провоцирующий фактор

Неотложные состояния во время гестации становятся причиной серьезных осложнений беременности и родов и в ряде случаев представляют угрозу жизни матери и плода. Вместе с тем физиологические изменения нормально протекающей беременности предрасполагают к развитию инфекционно-воспалительных осложнений, а также к нарушению обмена литогенных веществ в организме женщины.

Хорошо известно, что нормально протекающая беременность сопровождается целым рядом изменений, включая гормональные (изменение уровня гормонов в крови), гомеостатические (увеличение объема воды в организме), иммунологические (снижение общих защитных сил). Анатомические изменения выражаются в увеличении размера почек более 1 см в длину, смещении матки вправо и кзади, деформации мочевого пузыря, укорочении уретры, формировании пузырно-мочеточниковых рефлюксов, сдавлении маткой мочеточников (II–III триместр), расширении чашечно-лоханочной системы (ЧЛС) и мочеточников, ослаблении связочного аппарата почек. Функциональные изменения выражаются в увеличении объемов сердечного выброса, повышении кровоснабжения в почках, печении, матке, повышении скорости клубочковой фильтрации (СКФ), росте секреции с мочой глюкозы, протеина, аминокислот, снижении внутрипочечного сосудистого сопротивления, ослаблении тонуса ЧЛС и мочеточников, ухудшении уродинамики нижних мочевыводящих путей.

Инфекции мочевыводящих путей и мочекаменная болезнь

Инфекции мочевыводящих путей (ИМП) и мочекаменная болезнь (МКБ) являются самыми частыми неакушерскими показаниями для экстренной госпитализации беременных. Заболеваемость гестационным пиелонефритом (ГП) на современном этапе относительно невысока – по разным данным, от 0,5 до 1,4%. Чаще острый ГП регистрируется во II триместре беременности.

Развитие ИМП у беременных может быть обусловлено механическим сдавлением мочевыводящих путей маткой, МКБ, снижением тонуса мочеточников и мочевого пузыря, увеличением уровня pH мочи, глюкозурией, протеинурией, иммуносупрессией.

ГП, что доказано в ряде исследований, в I триместре сопряжен с тератогенным эффектом, угрозой прерывания беременности преждевременными родами. Повышенная сократимость миометрия и риск преждевременных родов, развитие гемолитической анемии у трети пациенток ассоциировано как с наличием эндотоксина, так и с лихорадкой. Интенсивная боль в почке (почечная колика) и ее продолжительность более 24 часов сопряжены с высоким риском (до 29%) прерывания беременности/преждевременных родов. Вероятность преждевременных родов у данной категории пациенток составляет 10,3%. Острый пиелонефрит ассоциирован с повышенным риском хориоамнионита, а также оперативного родоразрешения. В то же время не выявлено взаимосвязи ГП с крайне низкой массой тела плода, антенатальной или неонатальной гибелью плода.

Этиологическая структура ГП аналогична таковой при инфекциях верхних и нижних мочевыводящих путей вне беременности с доминированием представителей семейств Enterabacteriaceae, чаще *E.coli*, реже *K.pneumoniae, E.aerogenes, C.freundii, P.mirabilis*, а также *E.faccalis*. В некоторых случаях из мочи пациенток выделяют *Veillonella parvula, Photobacterium damsel, Salmonella typhimurium, Pseudomonas spp., Staphylococcus saprophyticus*. В контексте новых данных о нестерильности мочи следует предполагать, что ГП может быть вызван собственными условно-патогенными бактериями, представителями симбиотной микробиоты мочи и мочевого пузыря (МП). Под воздействием различных биологических процессов во время беременности возможны снижение моторики мочеточников, развитие гипертензии верхних мочевыводящих путей, гипоксии слизистой оболочки, повреждение уротелия и, как следствие, инвазия бактерий.

Краеугольным камнем в лечении данной категории больных является определение показаний к дренированию мочевыводящих путей, при том, что четких критериев для этого не существует, так же, как и рандомизированных исследований по выбору того или иного метода дренирования/бездренажному ведению пациенток. Зато существуют проблемы «забытых» и инкрустированных стентов, плохой переносимости стентов беременными женщинами (у 50% пациенток), рецидивов ИМП.

Показанием к дренированию мочевыводящих путей во время беременности является наличие у больной острого пиелонефрита на фоне нарушенной уродинамики. По факту это решение врача-уролога, основывающееся преимущественно на собственном опыте. Выбор метода дренирования мочевыводящих путей во время беременности зависит от причин нарушения уродинамики, сроков беременности, стадии пиелонефрита (серозный, гнойный).

В этом смысле показательно наблюдение 293 беременных женщин стационара (М.И. Боташев, У.М. Байрамкулов, А.Б. Урасулов и соавт., 2019 г.). У 16 (5,4%) пациенток имел место сепсис, септический шок, гнойно-деструктивные формы острого пиелонефрита отмечены у 8 (2,7%) беременных. На фоне восстановленного пассажа мочи и проводимой консервативной терапии купирование пиелонефрита достигнуто у всех пациенток. Необходимость в проведении открытого хирургического вмешательства, люмботомии, декапсуляции почки, иссечения карбункулов, нефрэктомии не возникло ни в одном случае. Своевременные роды произошли у 75% беременных, преждевременные – у 17%, материнской смертности отмечено не было. Антенатальная гибель плода выявлена в 2 (0,6%) случаях через 1–2 недели после выписки из урологического отделения.

«При современном уровне развития урологической специальности нефрэктомия у беременных – преступление», – подчеркнул в этой связи О.Б. Лоран.

Мочекаменная болезнь

По некоторым данным, МКБ осложняет от одной из 200 до одной из 2000 беременностей. В исследованиях Sohiberg et al (2020 г.) с участием 1,4 млн беременных женщин наличие МКБ было выявлено в 1% случаев. По результатам многофакторного анализа, у таких больных повышен риск развития пиелонефрита, самопроизвольного аборта и преждевременных родов. Недавнее 10-летнее ретроспективное исследование показало, что риск гестационного диабета и преэклапсии значительно чаще встречается у беременных женщин с наличием МКБ (Tfngren J.S. et al, 2018 г.). Согласно результатам Национального обследования Института здорового питания США (NHNES), предшествующая беременность удваивает последующий риск камнеобразования.

МКБ во время беременности также ассоциируется со значительно более высокой частотой рецидивов после беременности по сравнению с пациентками, не имевшими МКБ в анамнезе (12,5% против 0,4%.) По данным систематического обзора, основными симптомами МКБ у беременных женщин являются боль в поясничной области (80–100%), тошнота, рвота (20–69%), гематурия (микро – 57–94% и макро –15–23%) и повышенная температура, озноб (7–11%).Чаще всего почечная колика встречается во II (38%) и III триместре беременности (48%). Женщины могут быть госпитализированы в связи и с акушерскими осложнениями на фоне почечной колики, такими как преэклампсия. В основе патогенеза развития МКБ – механическое сдавливание мочевыводящих путей, снижение тонуса мочеточников и МП, увеличение секреции мочевой кислоты, оксалата и натрия, повышение уровня pH мочи, гиперкальциурия. При этом по типу состава камней фосфат кальция является наиболее распространенным у беременных, в отличие от оксалата кальция в общей популяции.

Рак и беременность

С каждым годом растет частота злокачественных новообразований (ЗНО), выявляемых во время беременности в группе женщин старше 30 лет. Это обусловлено тем, что в последнее время женщины в развитых странах откладывают рождение ребенка на более поздний период своей жизни.

Вместе с тем все еще отсутствуют данные как о влиянии беременности на течение онкологического заболевания, так и о воздействии опухолевого процесса на состояние здоровья новорожденного при проведении лучевой и химиотерапии. Это ставит практикующих врачей перед сложной задачей выбора оптимальных методов диагностики и лечения и требует дальнейших исследований и методических разработок по ведению беременности, осложненной ЗНО.

Длительное время существовала догма о негативном гормональном влиянии беременности на прогноз злокачественного заболевания, которая была впоследствии опровергнута. Однако до сих пор и онкологи, и акушеры-гинекологи не знают современных основ ведения беременности при данной патологии и в

большинстве случаев предлагают прервать беременность.

Таким образом, лечение беременной пациентки с ЗНО представляет собой этический конфликт. Врач сталкивается со сложной профессиональной задачей: с одной стороны, отсроченная диагностика и недостаточно агрессивное лечение, а с другой – возможное токсическое влияние некоторых методов диагностики и противоопухолевого лечения на развитие плода и будущего ребенка.

Отвечая на вопрос, является ли беременность фактором риска развития почечно-клеточного рака, эксперт напомнил, что во время беременности уровень эстрогена и прогестерона достигает максимума, что является защитой от ЗНО. Однако увеличение количества родов (5 и более беременностей) связано с почти удвоенным риском развития почечно-клеточного рака у рожавших женщин по сравнению с нерожавшими. По данным метаанализа, включающего 14 исследований, опубликованных в 2013 г., установлено, что роды (т.е. наличие в анамнезе, по крайней мере, одной беременности и в принципе большое количество родов) связаны с повышенным риском рака почки. Вместе с тем корреляция между гормональными факторами и развитием почечно-клеточного рака во время беременности и лежащие в ее основе механизмы до конца не изучены.

Что касается диагностики рака у беременных, то ионизирующее излучение при рентгенографии КТ может вызвать врожденные пороки развития плода, повреждение центральной нервной системы ребенка, задержку развития, внутриутробную гибель плода. Поэтому в случае необходимости проведения КТ у беременных доза облучения должна составлять менее 0,1 Гр, а зона матки перекрываться R-защитой. УЗИ и МРТ – наиболее безопасные методы диагностики рака почки во время беременности, при этом использование МР-контрастного препарата гадолиния должно быть ограничено во избежание негативного воздействия на плод.

Унифицированных стандартов хирургического лечения рака почки во время беременности не существует. Многие исследователи считают, что резекция почки может быть выполнена в I, II и III триместрах беременности, однако все сходятся во мнении, что беременность на ранних сроках – самое безопасное время для операции.

Оперативное лечение во II триместре сопряжено с повышением сократительной способности миометрия и угрозой преждевременного прерывания беременности. Интраоперационная гипотензия и кровопотеря ассоциированы с гипоксией плода, поэтому целесообразно отложить оперативное лечение до 32 недель беременности. Оперативное лечение во II триместре требует всесторонней оценки риска для матери и плода, в том числе и с учетом риска прогрессии заболевания на фоне активного наблюдения.

Если опухоль обнаружена в III триместре, то сроки операции относительно очевидны. Если имеет место локализованный рак, то оперативное лечение проводится через одну неделю после родов. Если пациентка настаивает на оперативном лечении и/или есть нарушения функции других органов и систем, то хирургическое лечение может быть проведено после стимуляции родовой деятельности (после 32 недель) с проведением системной терапии метастатического заболевания по показаниям. Если почечно-клеточный рак обнаружен ближе к ожидаемой дате родов, хирургическое лечение может быть отложено до родоразрешения, а кесарево сечение и радикальная нефрэктомия могут быть выполнены одновременно. Однако при наличии экстренных показаний (гематурия, боли) больная может быть прооперирована в любом триместре беременности.

Неотложные состояния во время гестации становятся причиной серьезных осложнений беременности и родов и в ряде случаев представляют угрозу жизни матери и плода

Метод оперативного вмешательства (резекция почки или нефрэктомия) выбираются по тем же принципам, что и у небеременных женщин. На ранних сроках беременности предпочтителен трансабдоминальный доступ; лапароскопический/робот-ассистированный. Лапароскопический доступ предпочтителен при локализации опухоли по передней поверхности и ребру почки. На поздних сроках более предпочтителен ретроперитонеальный доступ. Во всех случаях определяющими факторами являются опыт хирурга, срок гестации (размер матки), локализация и размер опухоли.

Хирургическое лечение беременных с опухолью МП зависит от стадии заболевания. Немышечно-инвазивный рак (Ta – T1) с низким риском предполагает трансуретральную резекцию (ТУР) стенки МП с опухолью (предпочтительно использование биполярной ТУР), цистоскопию – каждые 3 месяца. При промежуточном риске показаны ТУР стенки +/– адъювантная терапия после родоразрешения, контрольная цистоскопия каждые 3 месяца. Применение внутрипузырной терапии не рекомендуется из-за отсутствия данных (всего две пациентки), системной реакции, способности проникать через плацентарный барьер, эмбриотоксичности.

У пациенток с мышечно-инвазивным раком (T2–T4, N+) показана неоадъювантная химиотерапия во время беременности с последующей радикальной цистэктомией после родов. Применение препаратов цисплатина более 70 мг/м^2 приводит к нарушению слуха у ребенка. Кроме того, химиопрепараты могут приводить к усилению преждевременной родовой деятельности и внутриутробной гибели плода.

Для пациенток с метастатическим раком (M+) рекомендована паллиативная химиотерапия. Обсуждается вопрос об индукции родовой деятельности, начиная с 32 недель с последующей химиотерапией. При выявлении мышечно-инвазивного РМП в I триместре беременность должна быть прервана.

Елена Яковлева

Применение технологий искусственного интеллекта при диагностике рака мочевого пузыря

Рак мочевого пузыря (РМП) является одной из немногих нозологий, требующих максимально точного онкологического стадирования. В зависимости от степени злокачественности, гистологического типа опухоли и глубины ее прорастания, лечение может отличаться очень существенно – от органосохраняющих пособий под спинальной анестезией до тяжелых органоуносящих полостных операций, необратимо снижающих качество жизни. По этой причине для диагностики и контроля лечения РМП необходимы инвазивные манипуляции – цистоскопия с биопсией. К сожалению, эти процедуры являются требовательными к опыту врача-уролога, из-за чего усредненная чувствительность эндоскопической диагностики остается невысокой и не превышает 70% [1].

А.А. Андросов[1]

А.О. Морозов[2]

Д.В. Еникеев[2,3,4]

[1]Институт клинической медицины им. Н.В. Склифосовского, Сеченовский университет, Москва, Россия
[2]Институт урологии и репродуктивного здоровья человека, Сеченовский университет, Москва, Россия
[3]Отделение урологии Венского медицинского университета, Вена, Австрия
[4]Институт урологии и андрологии Карла Ландштейнера, Вена, Австрия

В последние годы предпринимаются попытки улучшить диагностику РМП с помощью новых онкомаркеров, магнитно-резонансной томографии (МРТ) и технологий улучшения визуализации (фотодинамическая диагностика, узкоспектральная визуализация). На сегодняшний день новые онкомаркеры пока еще не показали свою прогностическую и диагностическую эффективность в качественных проспективных исследованиях, вследствие чего ни один из них так и не нашел широкого применения в рутинной клинической практике [2, 3]. Выполнение МРТ по протоколу VI-RADS позволяет с высокой точностью определить стадию локального распространения опухоли [4], однако она не дает представления о степени дифференцировки раковых клеток и, следовательно, прогнозе заболевания. Кроме того, введение МРТ в протокол обследования пациентов повышает общую стоимость и продолжительность диагностических мероприятий, поскольку в описании томограмм могут принимать участие только радиологи экспертного уровня. Использование технологий улучшения визуализации существенно повышает вероятность выявления опухоли, однако при этом может снижаться специфичность диагностики и сохраняется главная проблема цистоскопии – процедура остается инвазивной [1]. Ввиду описанных ограничений существующих технологий, значимого прорыва в диагностике РМП с их помощью не приходится ждать в ближайшие годы.

В последнее время все большее распространение получают нейросетевые технологии на базе искусственного интеллекта (ИИ). К преимуществам искусственного интеллекта перед человеческим можно отнести способность выявлять неочевидные закономерности в исследуемых объектах, более быструю скорость обучения и обработки информации, способность работать с большими массивами данных, невосприимчивость к усталости, стрессу, выгоранию и т.д. [5]

Нейросетевые технологии находят применение в самых разных областях медицины: в скрининге, диагностике, лечении, изучении этиологии и патогенеза, прогнозировании исхода заболеваний. Наибольший интерес представляет применение ИИ для обработки и анализа различного рода изображений: КТ и МРТ – радиомика; гистологических препаратов – цифровая патология; оптических изображений – цифровая офтальмоскопия, цифровая дерматоскопия, цифровая цистоскопия и т.п. В диагностике рака мочевого пузыря нашли применение следующие нейросетевые технологии: цифровая цистоскопия, радиомика, цифровая патология, цифровая жидкостная цитология.

Цифровая цистоскопия представляет собой программное дополнение к обычному эндоскопическому исследованию. Во время цистоскопии нейросеть анализирует состояние рельефа стенки мочевого пузыря и помечает отличающиеся от фона участки. Использование ИИ позволяет повысить чувствительность цистоскопии до 89–95%, а специфичность – до 87–98% [6,7]. Из этого следует, что цифровая цистоскопия позволяет добиться диагностической точности экспертного уровня даже начинающим специалистам (точность нейросети – 83,36%, урологов-экспертов – 84,09%) [8].

Однако на сегодняшний день у технологии цифровой цистоскопии сохраняется значительное количество недостатков, ограничивающих ее повсеместное применение. Прежде всего вычислительные мощности бытовых компьютеров остаются недостаточными для синхронной обработки потокового видео искусственным интеллектом. Это означает, что из-за технических ограничений нельзя одновременно проводить цистоскопию и наблюдать работу ИИ по обработке изображения в реальном времени. Компромиссным решением является то, когда врач фотографирует подозрительные участки и загружает эти кадры в нейросеть для последующего анализа. Разумеется, это сопряжено со значительным числом ограничений: неопытный врач может просто не заметить подозрительный участок и не сфотографировать его; невозможно применение нейросети во время трансуретральной резекции для определения границ опухоли; и, наконец, это просто неудобно из-за того, что приходится ждать, пока обработается выбранный кадр. Кроме того, обучение ИИ такой задаче требует обширной базы данных. Резюмируя, у цифровой цистоскопии большое будущее, но на современном этапе развития компьютерных мощностей эта технология малоприменима.

Еще одним техническим подходом, позволяющим повысить точность диагностики РМП, является радиомика – технология обработки и анализа КТ и МРТ изображений средствами ИИ. Сущность радиомики заключается в том, что полученные в результате радиологического исследования томограммы загружаются в нейросеть, которая самостоятельно помечает подозрительные участки изображения, а также выставляет им предварительную оценку. После этого с результатами

работы нейросети ознакомляется врач-радиолог и формирует окончательное заключение по пациенту, затрачивая при этом меньше времени, чем если бы ему пришлось описывать предварительно не подготовленные изображения. Благодаря меньшим временным затратам на вынесение экспертного заключения повышается продуктивность работы врача-радиолога, количество пациентов, которых он может посмотреть за рабочий день, а также уменьшается длительность цикла обследования каждого отдельного пациента. ИИ также полезен для получения «второго мнения», что может повысить точность диагностики или найти применение в учебных программах.

Основным предназначением радиомики при раке мочевого пузыря является стадирование первичного очага опухоли. Современные радиомические системы позволяют добиться корректного стадирования в 79–82% случаев при анализе КТ-изображений и 96% при анализе МРТ-изображений [9–11]. Столь существенное различие объясняется возможностью синхронного анализа нескольких последовательностей МРТ; при отдельном рассмотрении только одной последовательности точность анализа не превышает 79–81% [11].

По схожему с радиомикой принципу работает цифровая патология – технология обработки и анализа гистологических препаратов. Нейросеть самостоятельно определяет участки клеточной и тканевой атипии и помечает их для последующей верификации врачом-патоморфологом. Это позволяет существенно экономить время на обследование одного пациента, а также повысить согласованность заключений разных патоморфологов.

В цифровой патологии ИИ используется для стадирования первичного очага опухоли и для определения степени злокачественности новообразования. Использование нейросети при локальном стадировании опухоли позволяет добиться показателей чувствительности, специфичности и точности на уровне 79, 89 и 79% соответственно, что совпадает с диагностической эффективностью врачей-патоморфологов среднего уровня [12]. Несмотря на то, что результаты нейросети уступают результатам врачей-патоморфологов экспертного уровня (чувствительность, специфичность, точности по 91, 95 и 91% соответственно), можно заключить: использование нейросетевых технологий существенно повышает скорость вынесения заключения, что может быть полезно для специалистов разного уровня подготовки – начинающим патоморфологам она поможет не пропустить подозрительные участки, а опытным – сэкономить время на просмотре и описании препарата.

Также нейросети хорошо показали себя при определении гистологической структуры и степени злокачественности новообразования. Современные решения демонстрируют показатели чувствительности специфичности и точности на уровне 71, 76 и 74% соответственно [13].

Цифровая цитология является подвидом цифровой патологии, делающим акцент на исследование попавших в мочу опухолевых клеток. В отрыве от опухолевого окружения достаточно сложно отличить клетки опухоли от неизмененного уротелия. По этой причине способность нейросети находить неочевидные для человеческого глаза закономерности особенно востребована при цитологическом исследовании, поскольку позволяет повысить выявляемость опухолевых клеток и, следовательно, точность диагностики. Как показывают последние исследования, использование цифровой цитологии позволяет добиться чувствительности выявления опухолевых клеток на уровне 79–81% и специфичности – 85–98%, что превосходит результаты выявления атипических клеток стандартными лабораторными методами и дает возможность в будущем использовать технологию цифровой жидкостной цитологии для диагностики и скрининга рака мочевого пузыря [14, 15].

Несмотря на то, что технологии искусственного интеллекта все еще находятся на этапе разработки, они уже сейчас демонстрируют впечатляющие результаты. Внедрение этих технологий в практическое здравоохранение может помочь преодолеть значительное количество накопившихся к сегодняшнему дню ограничений, упростить и ускорить работу врачей, а также повысить оборот медицинских учреждений. По этой причине в ближайшие несколько лет следует ожидать массового внедрения технологий ИИ во всех областях медицины, и необходимо начинать готовиться к этой революции уже сегодня.

«В ближайшие несколько лет следует ожидать массового внедрения технологий ИИ во всех областях медицины, и необходимо начинать готовиться к этой революции уже сегодня

СПИСОК ЛИТЕРАТУРЫ

[1] Mowatt G, N'Dow J, Vale L, Nabi G, Boachie C, Cook JA, et al. Photodynamic diagnosis of bladder cancer compared with white light cystoscopy: Systematic review and meta-analysis. Int J Technol Assess Health Care 2011;27:3–10. https://doi.org/10.1017/S0266462310001364.

[2] Soria F, Krabbe LM, Todenhöfer T, Dobruch J, Mitra AP, Inman BA, et al. Molecular markers in bladder cancer. World J Urol 2019;37:31–40. https://doi.org/10.1007/s00345-018-2503-4.

[3] Jeong SH, Ku JH. Urinary Markers for Bladder Cancer Diagnosis and Monitoring. Front Cell Dev Biol 2022;10. https://doi.org/10.3389/fcell.2022.892067.

[4] Woo S, Panebianco V, Narumi Y, Del Giudice F, Muglia VF, Takeuchi M, et al. Diagnostic Performance of Vesical Imaging Reporting and Data System for the Prediction of Muscle-invasive Bladder Cancer: A Systematic Review and Meta-analysis. Eur Urol Oncol 2020;3:306–15. https://doi.org/10.1016/j.euo.2020.02.007.

[5] Андросов А.А., Тимофеева Е.Ю., Тараткин М.С., Еникеев Д.В. Искусственный интеллект в диагностике рака простаты: текущее состояние и перспективы развития. Вестник РОУ, 2023:10–1.

[6] Ikeda A, Nosato H, Kochi Y, Kojima T, Kawai K, Sakanashi H, et al. Support System of Cystoscopic Diagnosis for Bladder Cancer Based on Artificial Intelligence. J Endourol 2020;34:352–8. https://doi.org/10.1089/end.2019.0509.

[7] Ikeda A, Nosato H, Kochi Y, Negoro H, Kojima T, Sakanashi H, et al. Cystoscopic Imaging for Bladder Cancer Detection Based on Stepwise Organic Transfer Learning with a Pretrained Convolutional Neural Network. J Endourol 2021;35:1030–5. https://doi.org/10.1089/end.2020.0919.

[8] Yang R, Du Y, Weng X, Chen Z, Wang S, Liu X. Automatic recognition of bladder tumours using deep learning technology and its clinical application. Int J Med Robot Comput Assist Surg 2021;17. https://doi.org/10.1002/rcs.2194.

[9] Zhang G, Wu Z, Xu L, Zhang X, Zhang D, Mao L, et al. Deep Learning on Enhanced CT Images Can Predict the Muscular Invasiveness of Bladder Cancer. Front Oncol 2021;11. https://doi.org/10.3389/fonc.2021.654685.

[10] Chen W, Gong M, Zhou D, Zhang L, Kong J, Jiang F, et al. CT-based deep learning radiomics signature for the preoperative prediction of the muscle-invasive status of bladder cancer. Front Oncol 2022;12. https://doi.org/10.3389/fonc.2022.1019749.

[11] Xu X, Zhang X, Tian Q, Wang H, Cui LB, Li S, et al. Quantitative Identification of Nonmuscle-Invasive and Muscle-Invasive Bladder Carcinomas: A Multiparametric MRI Radiomics Analysis. J Magn Reson Imaging 2019;49:1489–98. https://doi.org/10.1002/jmri.26327.

[12] Pan J, Hong G, Zeng H, Liao C, Li H, Yao Y, et al. An artificial intelligence model for the pathological diagnosis of invasion depth and histologic grade in bladder cancer. J Transl Med 2023;21. https://doi.org/10.1186/s12967-023-03888-z.

[13] Jansen I, Lucas M, Bosschieter J, de Boer OJ, Meijer SL, van Leeuwen TG, et al. Automated Detection and Grading of Non–Muscle-Invasive Urothelial Cell Carcinoma of the Bladder. Am J Pathol 2020;190:1483–90. https://doi.org/10.1016/j.ajpath.2020.03.013.

[14] Sanghvi AB, Allen EZ, Callenberg KM, Pantanowitz L. Performance of an artificial intelligence algorithm for reporting urine cytopathology. Cancer Cytopathol 2019;127:658–66. https://doi.org/10.1002/cncy.22176.

[15] Sokolov I, Dokukin ME, Kalaparthi V, Miljkovic M, Wang A, Seigne JD, et al. Noninvasive diagnostic imaging using machine-learning analysis of nanoresolution images of cell surfaces: Detection of bladder cancer. Proc Natl Acad Sci U S A 2018;115:12920–5. https://doi.org/10.1073/pnas.1816459115.

ПОДПИСКА

КЛИНИЧЕСКАЯ НЕФРОЛОГИЯ

www.bionika-media.ru

Уважаемые читатели!
Предлагаем Вам оформить подписку с любого выпуска непосредственно в Издательском Доме Бионика Медиа!
Это удобная своевременная доставка и выгодные условия.

Стоимость подписки на 2023:
Годовая подписка
1 672 руб.

Оформить подписку Вы можете на сайте **www.bionika-media.ru**
или обратившись по телефону: **8 (495) 786-25-41**
и по e-mail: **podpiska@bionika.ru**

Наши менеджеры помогут подобрать вам удобную форму доставки издания, подготовят необходимые документы.

Оформить подписку вы так же можете в любом почтовом отделении:

В каталоге «Почта России»
ПА801 Полугодовая

В объединенном каталоге «Пресса России»
83960 Полугодовая

И в альтернативных подписных агентствах:
ООО «Урал Пресс» http://www.ural-press.ru
ООО «СЗА ПРЕССИНФОРМ» http://presskiosk.ru

16+ Реклама

bionika media — КЛИНИЧЕСКАЯ НЕФРОЛОГИЯ

КЛИНИЧЕСКАЯ НЕФРОЛОГИЯ

Травма почки и мочеточника

На Всероссийской научно-практической конференции «Неотложные состояния в урологии» было представлено более 50 научных докладов. С докладом «Травма почки и мочеточника» перед участниками мероприятия выступил руководитель Научного центра урологии Первого Санкт-Петербургского государственного медицинского университета им. акад. И.П. Павлова, д.м.н. Сергей Борисович Петров.

Диагностика травм почки

В целом травмы почки составляют не более 1–5% от общего числа травм и подразделяются на тупые и проникающие. В свою очередь на тупые травмы почки (падение с высоты, ДТП и др.) в мирное время приходится более 80–90% случаев, на проникающие (огнестрельные/колотые) – 10–20%.

При подозрении на травму почки при первичном осмотре пациента специалисту следует обратить внимание на гемодинамический статус, наличие гематурии и сопутствующих повреждений.

Гематурия встречается в 88–94% случаев травмы почки/мочевыводящих путей и чаще сопряжена с тяжелым повреждением почки. При этом важно помнить, что степень гематурии и тяжесть поражения почек не всегда коррелируют между собой. В редких случаях (0,1–0,5%) пациенты с тяжелым повреждением почек имеют стабильную гемодинамику.

Для определения тяжести травмы почки сегодня используется классификация Американской ассоциации хирургии травмы (AAST), которая выделяет пять степеней тяжести. При этом Grade IV (G IV) и Grade V (G V) относятся к категории тяжелых повреждений почек.

Говоря о диагностике травмы почки, эксперт отметил, что ее «золотым стандартом» является КТ-урография, в ходе которой необходимо четко оценить три фазы: артериальную (20–30 сек.), венозную (70–80 сек.) и отложенную (5 мин.). Хотя в последнее время в целом ряде публикаций говорится, что отсроченную фазу желательно все же оценивать не на 5-й, а на 9-й минуте.

Повторная КТ выполняется в течение 48 часов всем пациентам G III–V при выборе неоперативного лечения (НОЛ) либо при появлении признаков осложнений или возобновляющегося кровотечения. Важность выполнения повторной КТ через 48 часов при выборе НОЛ доказана в ряде исследований, по результатам которых у 12,6% бессимптомных пациентов после тупой травмы почки G IV–V повторная КТ выявила необходимость в хирургическом вмешательстве.

Внутривенная урография сегодня утратила свою значимость вследствие высокого процента ложноотрицательных результатов (37–75%) и практически полностью заменена КТ-урографией. Однако это исследование может применяться при отсутствии КТ или у нестабильных пациентов на операционном столе.

УЗИ при диагностике травмы почки не получило широкого распространения вследствие низкой чувствительности, а появившиеся контрастные вещества – по причине высокой стоимости.

Лечение пациентов с травмой почки

Современный подход к лечению пациентов с травмами почек направлен на максимальное сохранение органа. В современных рекомендациях указано, что неоперационное ведение является стандартом лечения гемодинамически стабильных пациентов с повреждениями почки от I до III по шкале AAST, независимо от механизма травмы. Многие эксперты сходятся во мнении, что пациентам с травмами IV и V степени чаще требуется хирургическое лечение, но даже в этих случаях можно обойтись без операции, если пациенты будут тщательно обследованы.

Правильность подобного подхода подтверждает исследование (Li Y.P. et al, 2020) с участием 45 пациентов с травмами почки G IV, у которых 13 дней проводилось НОЛ, после чего были удалены гематомы. Через один год только у одного пациента была проведена нефрэктомия (НЭ) в связи с отсутствием функции почки. Вместе с тем почти у 50% пациентов в послеоперационном периоде отмечались осложнения: повышение артериального давления (11), гематурия (6), инфекции мочевыводящих путей (8), уринома (7).

Стабильных пациентов с изолированными огнестрельными или колотыми ранениями почки в условиях мирного времени также можно лечить без операции.

Первые публикации, посвященные НОЛ при проникающих ранениях почки, относятся к 1985 г. В одном из таких исследований (55% ножевых ранений почек и 24% огнестрельных ран) было проведено успешное лечение гемодинамически стабильных пациентов неоперационным путем. Исследователи AAST GU Trauma Study также сообщали о достаточно успешном консервативном лечении 57 пациентов (13%) с изолированными низкоскоростными огнестрельными ранениями.

Ангиоэмболизация у пациентов с травмой почки G III–V также относится к категории НОЛ и широко применяется в стационарах, имеющих такую возможность. Эффективность этого метода подтверждают данные мультицентрового исследования (Baboudjian M. et al, 2021) с участием 17 французских клиник, 1770 пациентов. 170 пациентам (80% из них с травмами G IV–V) проводилась ангиоэмболизация сосудов почки. Успех достигнут в 77% случаев, у 22 проведена НЭ, у 10 – повторная эмболизация, у 1 – ревизия.

Абсолютными показаниями к оперативному лечению являются гемодинамическая нестабильность и увеличивающаяся/пульсирующая почечная гематома (обычно указывающая на разрыв почечной артерии), подозрение на отрыв почечной ножки и отрыв лоханочно-мочеточникового соустья.

«Говоря о ревизии почки, хочется сказать, что до вскрытия фасции Герота необходимо выделить почечную ножку. Для чего это нужно? Если не перекрыть кровоток перед вскрытием фасции Герота, то вследствие обильного кровотечения будет достаточно трудно оценить степень повреждения почки. Как правило, хирург в этом случае проводит нефрэктомию, оценивая ситуацию как значительное повреждение почки, и лишь только после ее удаления выясняется, что имело место краевое повреждение паренхимы», — обратил внимание эксперт.

Принципы восстановления почки при ревизии включают: временный сосудистый контроль; полное обнажение почки; щадящее иссечение; гемостаз путем наложения швов на кровоточащие сосуды; обеспечение герметичности чашечно-лоханочной системы.

В исследовании Hechi M.W. et al., 2020, выполненном в 400 американских клиниках, участвовали более 8 тыс. пациентов с повреждениями почек, включая 1,8 тыс. с проникающими ранениями. Из них 1,5 тыс. вошли в группу оперативного лечения: 50% проведена НЭ, 10% – резекция почки, 40% – ревизия брюшной полости без вскрытия фасции Герота, поскольку повреждение было расценено как незначительное. То, что лишь 10% пациентов перенесли резекцию почки, говорит о том, что, к сожалению, хирургам легче удалить почку, нежели выполнить органосохраняющую операцию.

Факторами риска выполнения НЭ являются: высокая степень тяжести травмы, высокая степень поражения почек; гемодинамическая нестабильность. При этом перед удалением почки всегда нужно помнить, что, согласно исследованиям, НЭ ассоциировалась с двукратным увеличением риска смерти наряду с такими показателями, как возраст, механизм травмы, индекс тяжести повреждения и наличие шока.

Травма мочеточника

Травма мочеточника встречается в 1,5–2% от общего количества травм мочеполовой системы. При этом 80% таких повреждений – ятрогенные, остальные приходятся на ДТП и проникающие ранения.

Диагностика повреждения мочеточника, к сожалению, в большинстве случаев бывает поздней – на основании осложнений. При этом гематурия присутствует в 50–70% случаев повреждения мочеточника, расширение полостной системы – в 40–50%.

Для интраоперационной диагностики в первую очередь применяется ревизия самого мочеточника: рекомендовано внутривенное введение индигокармина. Вне операции – КТ-урография (отложенная фаза). В сложных случаях возможно выполнение ретроградной (антеградной) уретерографии.

Факторами, определяющими лечение травм мочеточника, являются характер травмы, степень повреждения, локализация.

Во всех руководствах при поздней диагностике травм мочеточника рекомендовано дренирование мочевыводящих путей и, в частности, урогематом. Если необходимо, проводится ревизия брюшной полости. При ранней диагностике и стабильном состоянии больного проводится ранняя пластика или дренирование мочевыводящих путей. Если состояние пациента нестабильное, показаны контроль повреждений, нефростома, отведение мочи. Восстановление проходимости мочеточника возможно при лапаротомии у гемодинамически стабильных пациентов.

Елена Яковлева

Клинические рекомендации по мужскому бесплодию нуждаются в актуализации

На форуме РОУ «Научные аспекты урологической практики» большое внимание было уделено клиническим рекомендациям. Профессор кафедры урологии Первого Санкт-Петербургского ГМУ им. акад. И.П. Павлова, медицинский директор Международного центра репродуктивной медицины, председатель Санкт-Петербургского научного общества урологов им. С.П. Федорова, заместитель председателя РОУ по образованию, д.м.н. **Игорь Алексеевич Корнеев** посвятил свой доклад подготовке обновлений клинических рекомендаций по мужскому бесплодию.

Тенденции репродуктивного здоровья мужчин

Прежде всего эксперт объяснил необходимость внесения изменений в клинические рекомендации (КР) «Мужское бесплодие», принятые в 2021 г. Это связано с тем, что КР должны обновляться каждые три года с учетом актуальных тенденций. А последние данные по мужскому бесплодию показывают, что репродуктивная функция мужчин снижается все более быстрыми темпами. Кроме того, все еще отсутствует общий подход к интерпретации проблемы мужского бесплодия и его преодоления.

Вместе с тем докладчик высоко оценил тот факт, что в российсских КР по мужскому бесплодию (и женскому тоже) данный недуг рассматривается как проблема пары в соотвествии с позицией ВОЗ. В частности, КР дают следующее определение: «бесплодие – это заболевание, которое характеризуется невозможностью достичь беременности после 12 месяцев регулярной половой жизни без контрацепции вследствие нарушения способности субъекта к репродукции либо индивидуальной, либо совместно с партнером».Тем не менее и сегодня зачастую бесплодной парой занимаются два разных лечащих врача (гинеколог и уролог), не имеющие общей согласованной позиции, которую, по мнению эксперта, надо прописать в КР. Поэтому в новые рекомендации по мужскому бесплодию 2024 г. предложено внести следующее: для уточнения причины бесплодия направлять партнершу пациента на консультацию и обследование у гинеколога с целью оценки состояния и функции органов женской репродуктивной системы. Заключение гинеколога потребуется при составлении плана лечения мужчины с потенциально излечимыми формами мужского бесплодия или для того, чтобы сделать вывод о срочном проведении ЭКО, если у женщины снижен овариальный резерв и дорог каждый месяц. Это ключевая информация при принятии решения, каким образом преодолевать бесплодие в паре.

Постановка диагноза «бесплодный брак» или «бесплодие в паре» не составляет большого труда. Он устанавливается на основании жалоб и сбора анамнеза и важен для дальнейшей маршрутизации пацинетов. Однако урологу в соответствии с МКБ-10 необходимо поставить диагноз «мужское бесплодие», что затруднительно из-за отсутствия определения и рекомендованного инструмента для обозначения консультирования по состоянию репродуктивной функции. В этой связи предлагается добавить в КР код МКБ-10 Z31.6 – общее консультирование и советы по детородной функции, а также рекомендовать в обязательном порядке дополнять его сведениями о наличии бесплодия в паре, что позволит при необходимости применять по отношению к пациенту положения клинических рекомендаций даже в тех случаях, когда речь не идет о мужском бесплодии.

Помимо этого в КР по мужскому бесплодию-2024 предлагается добавить определения относительного и абсолютного бесплодия.

Абсолютное бесплодие – бесплодие, связанное с необратимыми патологическими изменениями в половых органах, исключающими возможность зачатия (при врожденном отсутствии внутренних половых органов или их хирургическом удалении, двусторонней окклюзии семявыносящих путей), может быть как у мужчины, так и у женщины.

Относительное бесплодие – относительная недостаточность фертильности с пониженной вероятностью зачатия из-за одного или нескольких факторов у одного или обоих партнеров. Проявляется в паре.

Несмотря на понимание специалистами бесплодия как проблемы пары, в современных условиях перед врачом-урологом поставлена задача дать заключение о наличии мужского бесплодия. В связи с этим возникает необходимость включить в КР соответствующее определение, дополняющее этиопатогенетический подход в отношении проблемы мужского бесплодия, ведь выявление того или иного снижающего репродуктивную функцию заболевания у мужчины не обязательно свидетельствует о нулевой вероятности зачатия. Один из вариантов такого определения предложен авторами постепенно внедряемой на территории РФ МКБ-11: «Любое заболевание репродуктивной системы мужчины, характеризующееся нарушением выделения эякулята или отсутствием измеримого числа сперматозоидов в эякуляте».

«Если мы возьмем на вооружение это определение, исчезнет встречающееся, к сожалению, в практике некоторых урологов и гинекологов ошибочное представление о том, что при любом несоответствии референсным значениям показателей эякулята можно поставить диагноз «мужское бесплодие», – выразил убеждение И.А. Корнеев.

Работа экпертов продолжается

Внедрение в практику отечественных специалистов кодировок, содержащихся в посвященном мужскому бесплодию разделе МКБ-11 другие формы бесплодия, а также неуточненное бесплодие, предоставит специалистам пространство для маневра с учетом многообразия клинических проявлений этого состояния и наших пока еще неполных знаний о его природе. Помимо этого принятие определения мужского бесплодия МКБ-11 потребует пересмотра фомулировок идиопатического и необъяснимого бесплодия, которые в современной редакции имеют привязку к несоответствию референсным значениям параметров эякулята. Похоже, что с приходом МКБ-11 потребуется обозначить эти термины как нераспознанные причины бесплодия (азооспермии и нарушения доставки спермы) и отсутствие мужских и женских факторов бесплодия – проблему пары. Адаптацию этих терминов уже провели в некоторых профессиональных сообществах за рубежом, подчеркнул И.А. Корнеев. По мнению эксперта, в КР следует добавить данные ВОЗ 2021 г. о референсных параметрах эякулята, в том числе российских, которые уже подготовлены, а также отказаться от необходимости формулировать заключение по результатам исследования эякулята.

Углубленному и расширенному исследованию эякулята ВОЗ посвящает 15 разделов своих методических указаний. Однако далеко не все из них включены в клиническую практику. Более того, многих из них еще нет в номенклатуре медицинских услуг, а это – обязательный шаг к тому, чтобы их можно было включить в КР. Чтобы преодолеть эту проблему, главным внештатным специалистом по репродуктивному здоровью мужчин МЗ РФ, чл.-корр. РАН О.И. Аполихиным подготовлено предложение по изменению номенклатуры медицинских услуг в соответствии с рекомендациями ВОЗ.

Эксперт высказал надежду на то, что в новых КР будет раскрыто содержание термина «спермограмма», который не используется в методических рекомендациях ВОЗ. Вместо него ВОЗ предлагает формулировку «базовое исследование эякулята», стандартных для всех лабораторий и рекомендованных всем мужчинам с жалобами на бесплодие набор тестов по определению объема эякулята, концентрации сперматозоидов, их общего числа, доли подвижных, включая доли быстрых и медленных прогрессивно-подвижных сперматозоидов, доли нормальных форм, концентрации круглых клеток, доли живых сперматозоидов (при значении доли подвижных сперматозоидов менее 40%).

Продолжается изучение функциональных характеристик сперматозоидов. Существует доказательная база по фрагментации ДНК, при этом большинство специалистов сходятся во мнении, что проводить данное исследование следует лишь в случаях необъяснимого бесплодия или нескольких неудачных протоколов ЭКО.

Работа над КР по мужскому бесплодию 2024 продолжается, не все положения еще сформулированы. По словам эксперта, имеет смысл включить в КР несколько положений по сохранению фертильности у мужчин с новообразованиями, в том числе с новообразованиями яичка (после оперативного вмешательства), а также изменения представления о стимуляции гипотоламогонадной оси у пациентов с гипогонадотропным гипогонадизмом, лечении бесплодия у мужчин с обструктивной азооспермией, у мужчин с необструктивной азооспермией и др.

«Но какой бы способ преодоления бесплодия не выбирался, включая ЭКО, мужчины не должны оставаться без внимания урологов, потому что качество содержащегося в сперматозоиде генетического материала, необходимого для зачатия ребенка, во многом зависит от состояния мужского репродуктивного здоровья, за которое отвечает уролог», – резюмировал свое выступление И.А. Корнеев.

Елена Яковлева

Как правильно «читать» МРТ

В конце апреля 2023 г. в Сочи состоялся XIX конгресс с международным участием «Мужское здоровье» под эгидой межрегиональной общественной организации «Мужское и репродуктивное здоровье». Трехдневная программа форума включала научные секции, симпозиумы и образовательные школы с участием ведущих экспертов в области урологии. В рамках образовательной школы «Продолжаем учиться читать МРТ» своим опытом с коллегами поделились специалисты Медицинского научно-образовательного центра МГУ им. М.В. Ломоносова.

Исследование с большим набором параметров

Врач-рентгенолог МНОЦ МГУ им. М.В. Ломоносова, профессор кафедры лучевой диагностики РМАПО, президент Российского общества рентгенологов и радиологов (РОРР), д.м.н. Валентин Евгеньевич Синицын рассказал об особенностях такого метода исследования, как магнитно-резонансная томография (МРТ).

Сравнивая МРТ с компьютерной томографией (КТ), эксперт отметил, что у магнитно-резонансной томографии гораздо больше параметров, с помощью которых проводится исследование. В настоящее время стандартный набор параметров, выбираемых операторами МРТ, – это вид импульсной последовательности; величины TE, TR, TI, FA; плоскость среза; толщина среза; расстояние между срезами; матрица; направление считывающего градиента; поле изображения; подавление артефактов; синхронизация с дыханием или ЭКГ. В свою очередь, от комбинации данных параметров зависят контрастное разрешение, пространственное разрешение, временное разрешение, мягкотканый контраст, область анатомического охвата, соотношение «сигнал–шум».

Основные импульсные последовательности МРТ: спин-эхо (SE, TSE), инверсия-восстановление (IR), градиентные последовательности (GR), диффузионно-взвешенные последовательности (DWI). Матрица изображения МРТ содержит пикселы и вокселы, при этом объемные элементы изображения не могут быть меньше их размеров. МРТ проводят медленнее, чем КТ, применяя разные контрасты – относительную разность интенсивностей сигнала от соседних областей исследуемого объекта по серой или цветной шкале. Хотя результаты МРТ сложнее для анализа и интерпретации, это исследование лучше дифференцирует ткани.

Вид контраста на спин-эхо изображениях определяют параметры TR и TE. От их выбора зависит вклад контрастности по временам релаксации T1 и T2. «Взвешенность» МР-изображений осуществляется на основании известных представлений о том, как внешние факторы контраста контролируют относительный вклад каждого из внутренних факторов. Контраст зависит от таких величин, как TR и TE, поэтому, для того чтобы продемонстрировать взвешенность контраста по T1 или T2, выбираются особые заначения TR и TE.

Последовательность спин-эхо: T2 взвешенное изображение (T2–ВИ) и T1 взвешенное изображение (T1–ВИ). Контраст спин-эхо изображений бывает трех видов: T1-взвешенный, T2-взвешенный и взвешенный по протонной плотности.

Эксперт обратил внимание слушателей образовательной школы на роль жировой ткани при проведении МРТ. Отображаясь на всех изображениях очень ярко, она может представлять собой помеху для дифференциации кист с похожей структурой. В этой связи предусмотрена возможность настроить МРТ таким образом, чтобы свести сигнал жировой ткани до минимума (те же самые T1 и T2 с подавлением сигнала от жира).

Существует также методика диффузионно-взвешенного изображения (ДВИ), которая применяется с 1990-х гг. для диагностики острого ишемического инсульта. Но в 2000-х гг. появились статьи о ее эффективности при диагностике злокачественных новообразований.

При проведении МРТ могут использоваться контрастные средства – гадолиниевые хелаты, которые действуют, как йодистые препараты.

Основные свойства гадолиниевых хелатов:

– принцип контрастирования: изменения релаксационных свойств тканей (прежде всего T1);

– яркость сигнала зависит от концентрации препарата, поступления, распределения и удаления его из ткани, импульсной последовательности, фазы изменения, релаксационных свойств ткани;

– фармакокинетика – внеклеточный препарат не проникает через гематоэнцефалический барьер, выводится клубочковой фильтрацией в неизменном виде;

– частота побочных реакций менее 0,5%.

Контрастирующие вещества в МР-томографии вызывают увеличение или уменьшение времени релаксации тканей. Для сравнения: при проведении КТ контрастные средства можно видеть непосредственно.

Завершая выступление, эксперт представил протокол проведения МРТ :

– обязательно с использованием поверхностной катушки;

– FOV (поле обзора) – достаточное для охвата анатомической области;

– плоскости: аксиальная, фронтальная;

– на задержке дыхания или с навигатором;

– последовательности: T1–T2-взвешенные изображения (SE или TSE), с подавлением сигнала от жира;

– со сдвигом фазы (in-phase, out-of-phase);

– толщина среза 1–5 мм;

– динамическая МРТ с контрастированием 2D или 3D каждые 30 сек., 3–4 и более фаз;

– диффузионно-взвешенные изображения.

МРТ простаты

По словам врача-рентгенолога МНОЦ МГУ им. М.В. Ломоносова **Татьяны Михайловны Ростовцевой**, наиболее частой задачей МРТ предстательной железы является выявление клинически значимого рака простаты (7 баллов по шкале Глиссон и более, объем 0,5 мл и более, экстракапсулярная инвазия). В этих случаях рентгенологи используют международно признанную систему PIRADS (Prostate Imaging Reporting and Data System), которая используется с 2012 г. (с 2019 г. – версия v 2.1). Она представляет собой 5-балльную шкалу вероятности клинически значимого рака, где 1 балл означает, что вероятность крайне низкая, а 5 – очень высокая (85%).

Задачи системы PIRADS:

– стандартизация технических параметров исследования (необходимый минимум);

– стандартизация интерпретации исследования;

– упрощение и стандартизация терминологии протокола описания;

– упрощение междисциплинарного взаимодействия между рентгенологами и клиницистами;

– отбор пациентов для биопсии.

Система PIRADS v 2.1. базируется на мультипараметрической МРТ. Это означает, что анатомия ПЖ исследуется на основании T2 ВИ, а биологические свойства опухоли – на основании клеточной плотности (чем больше баллов по шкале Глиссон, тем выше клеточная рестрикция диффузии и тем ярче виден сигнал на ДВИ изображениях). Еще одним основанием является оценка васкуляризации опухолевой ткани в соответствии с T1 ВИ с динамическим контрастным усилением.

Таким образом, приблизительный протокол исследования состоит из T2 ВИ в сагиттальной плоскости и T2 ВИ в аксиальной плоскости, выполненных с высоким разрешением с толщиной среза около 3 мм и небольшим полем обзора (включает ПЖ и рядом расположенные органы).

Следующая последовательность – ДВИ с высоким b-фактором, которая оценивается всегда совместно с картой относительного коэффициента диффузии. T1 ВИ с давлением сигнала от жировой ткани выполняется до контрастного усиления в основном для выявления каких-либо геморрагических участков, а также после динамического контрастного усиления. При этом, как правило, хотя бы одна последовательность выполняется с большим полем обзора для оценки лимфоузлов и костных структур.

Все изменения, которые выявляются в ПЖ, локализованы в одном из сегментов. Всего этих сегментов 41, два из них приходятся на семенные пузырьки, один – на сфинктер уретры, еще два – на центральную зону. Остальные сегменты локализуются следующим образом: в каждой половине железы выделяют три этажа – основание, средняя треть, верхушка, и в каждом этаже каждой половины выделяют передний и задний сегмент переходной зоны, передней заднелатеральной и задний медиальный сегменты периферической зоны.

Переходная и периферическая зоны ПЖ оцениваются рентгенологами совершенно по-разному. Для каждой из этих зон имеется одна доминантная последовательность и одна вспомогательная. Периферическая зона ПЖ, на которую приходится большее количество случаев РПЖ, оценивается в основном на основании ДВИ по 5-балльной шкале.

Схематически оценка периферической зоны выглядит следующим образом: 1, 2, 4 и 5 баллов устанавливаются только на основании ДВИ, в случае сомнительного участка (3) добавляется контрастное усиление.

Переходная зона Т2 ВИ оценивается по 5-балльной системе, где:

1 – типичный узел гиперплазии:

– округлый;

– полностью инкапсулированный;

2 – атипичный узел гиперплазии:

– частично инкапсулированный;

– округлый без капсулы;

– гипоинтенсивная на Т2 ВИ диффузная зона между узлами гиперплазии;

4–5 – рак переходной формы: выглядит как линзовидный участок с нечеткими контурами однородной структуры, умеренно гипоинтенсивный;

3 – неоднородная структура, нечеткий контур, округлой формы.

Схема оценки переходной зоны ПЖ: типичный узел гиперплазии и типичный рак переходной зоны устанавливаются только на основании Т2 ВИ. Применяются к категории 2 и 3, к атипичному узлу гиперплазии и неоднородному узлу с нечеткими контурами.

МРТ является чувствительным и специфичным методом диагностики РПЖ, но часть опухолей МРТ «не видит», по разным данным, от 2 до 10% (в основном, это касается опухолей 3+3 балла по шкале Глиссон).

Некоторые претензии к МРТ также касаются вывления опухолей 3+4, по всей видимости, это зависит от количества компонента 4 в структуре опухолевой ткани. Размеры опухолевого очага, который виден на МРТ, не всегда могут соответствовать истинному размеру опухоли, по данным морфологического исследования. По той же причине – в связи с распределением опухолей 4 и 3 балла по шкале Глиссон.

«Высокие показатели чувствительности и специфичности МРТ в выявлении клинически значимого РПЖ напрямую зависят от опыта врача-рентгенолога. Данные чувствительности и специфичности, в особенности при выполнении короткого протокола без внутривенного контрастирования, напрямую связаны с этим фактором», – резюмировала докладчица.

Безопасность МРТ

Зав. отделением рентгенодиагностики, КТ и МРТ МНОЦ МГУ им. М.В. Ломоносова, доцент кафедры лучевой диагностики и лучевой терапии ФФМ МГУ им. М.В. Ломоносова, к.м.н. **Елена Александровна Мершина** сообщила, что на основании более чем 30-летнего клинического использования МРТ считается безопасной процедурой как для пациентов, так и для персонала. Нет свидельств об отдаленных неблагоприятных последствиях воздействия МРТ на человеческий организм (включая здоровье беременных, плода и новорожденных).

Вместе с тем метод несет потенциальные опасности, связанные с сильным магнитным полем, под воздействие которого могут попасть металлические объекты. Абсолютным противопоказанием для проведения МРТ является наличие у пациента имплантируемых электрических, магнитных или механических устройств, таких как:

–кардиостимуляторы;

– феррамагнитные имплантаты среднего уха;

– гемостатические скобки (клипсы) в органах центральной нервной системы;

– инородные металлические тела в орбите.

Также противопоказанием является истинная клаустрофобия.

Вместе с тем эксперт отметила значительное увеличение числа пациентов с имплантированными устройствами, которым может потребоваться выполнение МРТ, включая МРТ простаты. В подобной ситуации большое значение имеет конкретный материал, из которого изготовлен имплант, так как в последние годы началось производство МР-совместимых моделей кардиостимуляторов. Но и в этом случае, прежде чем отправить пациента в кабинет МРТ, аритмолог должен перепрограммировать кардиостимулятор в МР-совместимый режим, а после исследования вернуть его настройки к обычному режиму.

Другие имплантированные устройства, особенно находящиеся ближе к обследуемой области, могут стать причиной артефактов. В свою очередь врач и оператор МРТ должны знать, как с этими артефактами работать, чтобы изображения были интерпретабельными. В таких случаях крайне важно иметь точную информацию об имплантированных устройствах. Помочь в этом могут специальные справочники и сайт MRIsafety.com.

В целях устранения возможных артефактов перед началом исследования врач кабинета МРТ должен выбрать подходящий МР-томограф, как правило, менее высокопольный, а также спланировать позиционирование пациента и подходящие последовательности, что позволит свести к нулю веротность артефактов. При этом следует помнить, что самой высокой чувствительностью к артефактам, вызванным металлическими имплантами, обладают диффузионно-взвешенные изображения.

Отдельно эксперт остановилась на подготовке пациентов к МРТ органов малого таза, подчеркнув, что значительное влияние на качество изображения (особенно диффузионно-взвешенного) оказывает перистальтика кишечника.

Поэтому пациентам при подготовке к МРТ малого таза рекомендуется не употреблять накануне газообразующие продукты, использовать спазмолитические средства.

Эксперт пояснила, что наличие воздуха и/или содержимого в прямой кишке может вызвать искажение качества ДВИ. При нарушении стула возможно использование мини-клизмы, которая, однако, может одновременно способствовать нарушению перистальтики кишечника и увеличению вероятности артефактов. Поэтому пациентам лучше опорожнять прямую кишку самостоятельно, если это возможно, непосредственно перед МРТ исследованием. При этом мочевой пузырь у пациента должен быть среднего наполнения (не опорожнять в течение 1–2 часов перед исследованием).

Елена Яковлева

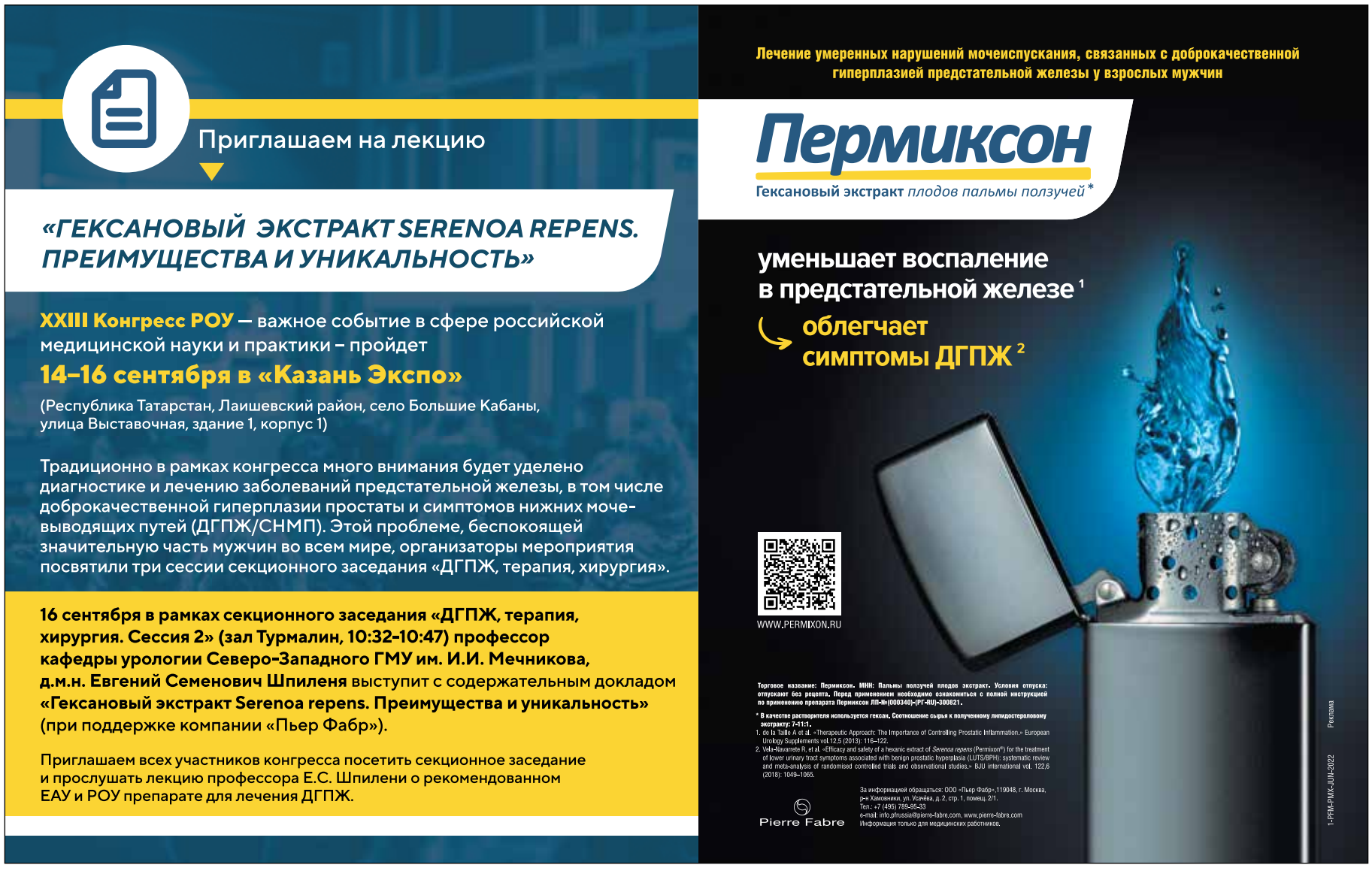

Гематурия с точки зрения уролога и нефролога

Программа прошедшего в Москве в очном формате форума РОУ «Научные аспекты урологической практики» включала научные секции, сателлитные симпозиумы, дискуссии. Перед участниками мероприятия выступили более 20 спикеров, представивших более 30 докладов, посвященных современным направлениям лекарственной терапии заболеваний мочеполовой системы, мужского бесплодия, инновациям в хирургической практике и другим вопросам. При этом все эксперты единодушно отмечали важность междисциплинарного подхода в диагностике и лечении пациентов. Именно такой подход продемонстрировали ведущие российские специалисты в области урологии и нефрологии – профессор **Владимир Леонидович Медведев** и профессор **Евгений Михайлович Шилов**, рассматривая проблему гематурии с учетом собственной специализации.

Взгляд с позиции уролога

Заведующий кафедрой урологии КубГМУ, заместитель главного врача по урологии НИИОККБ им. проф. С.В. Очаповского, главный внештатный уролог и трансплантолог ДЗ Краснодарского края, заместитель председателя РОУ по клинической работе и внедрениям, профессор, д.м.н. **Владимир Леонидович Медведев** выступил с докладом «Гематурия – взгляд с позиции уролога».

Гематурия – состояние, характеризующееся наличием крови в моче выше значений физиологической нормы (более трех эритроцитов в поле зрения микроскопа). При макрогематурии примесь крови в моче можно увидеть невооруженным глазом. О наличии микрогематурии свидетельствуют три эритроцита и более в поле зрения микроскопа высокого разрешения при условии правильного сбора мочи.

Распространенность микрогематурии в разных регионах составляет от 2,4 до 31,1%. Согласно результатам исследований, злокачественное новообразование (ЗНО) мочеполовой системы было диагностировано примерно у 3% пациентов, обследованных на микрогематурию. При этом риск выявления рака зависит от таких факторов, как пол, возраст, анамнез курения и степень гематурии. J. Kelly и соавторы на основании обзора результатов исследований указывают, что микрогематурия выявляется с частотой от 2,5% среди мужчин молодого возраста до 22% среди мужчин старше 60 лет (Kelly J, Fawcett D, Goldberg L. Assessment and management of non-visible haematuria in primary care. BMJ. 2009;338). В 1,5% случаях ее причиной является жизнеугрожающая патология.

Скрининговое исследование, проведенное в Корее, с участием более 55 тыс. здоровых людей старше 20 лет выявило микрогематурию у 6,2% из них (Kang M, Lee S, Jeong S, et al. Characteristics and significant predictors of detecting underlying diseases in adults with asymptomatic microscopic hematuria: a large case series of a Korean population. Int J Urol. 2015;22(4):389-93). Причем при повторном анализе мочи через один год у пациентов с выявленной гематурией она подтверждалась в 56,3% случаев. Причинами микрогематурии зачастую служат доброкачественные заболевания и состояния (камни мочевыделительной системы, гиперплазия предстательной железы (ДГПЖ), стриктура уретры, инфекция). Однако в 0,43–5% случаев причиной микрогематурии могут быть ЗНО мочеполового тракта.

В отношении гематурии современная медицина располагает результатами множества различных исследований. Так, в ходе большого проспективного когортного исследования с участием почти 2,5 млн человек бессимптомная микрогематурия выявлена более чем у 950 тыс. из них. При этом в 66% случаев микрогематурия подтвердилась по результатам повторного анализа мочи.

Сбор анамнеза, объективное исследование

Докладчик подчеркнул, что опрос и объективное исследование являются обязательными при диагностике пациентов с выявленной гематурией. При сборе анамнеза в первую очередь следует обращать внимание на признаки инфекционных или вирусных заболеваний, связь гематурии с менструальным циклом, хронической болезнью почек, силовыми упражнениями или травмами, половыми актами или недавно перенесенными урологическими манипуляциями, наличием инородных тел в мочевыводящих путях. Необходимо также выяснить у пациента, не сопровождалось ли возникновение гематурии болями в поясничной области, лихорадкой, дизурией или затрудненным мочеиспусканием. В ряде случаев макрогематурия может носить

Распространенность микрогематурии в разных регионах составляет от 2,4 до 31,1%. Согласно результатам исследований, злокачественное новообразование мочеполовой системы было диагностировано примерно у 3% пациентов, обследованных на микрогематурию

столь интенсивный характер, что вероятно развитие геморрагического шока. Поэтому физикальное обследование должно в обязательном порядке включать оценку общего состояния пациента и его витальных функций (пульс, артериальное давление, частота дыхания).

Для выявления таких заболеваний, как ДГПЖ, рак предстательной железы, урогенитальные свищи, пролапс гениталий, полип или выпадение слизистой оболочки уретры, мужчинам рекомендуется выполнить пальцевое ректальное исследование, а женщинам – осмотр в гинекологическом кресле. Помимо прочего, следует также рассмотреть вероятность окрашивания мочи в красный цвет в результате воздействия различных веществ, содержащихся в лекарственных препаратах и продуктах питания.

Метод, который максимально достоверно выявляет гематурию, – общий анализ мочи (ОАМ). Преимуществом этого метода также является его способность оценить морфологию эритроцитов, поскольку обнаружение в моче более 80% измененных эритроцитов свидетельствует о нефрогенном характере гематурии.

Вместе с тем эксперт предостерег коллег от использования тест-полосок в качестве основного метода ввиду возможности ложноположительных результатов.

Инструментальные исследования

Главные преимущества ультразвукового исследования (УЗИ) – его доступность, низкая стоимость и отсутствие радиационного воздействия на пациента. В частности, чувствительность УЗИ при выявлении такой причины гематурии, как ДГПЖ – 84%, камней мочевого пузыря – 82,6%, опухоли мочевого пузыря – 64,7%, камней верхних мочевыводящих путей – 45–88%, опухоли почки – 40%. Однако, несмотря на высокую чувствительность и специфичность при диагностике опухолей мочевого пузыря, УЗИ уступает такому методу, как цистоскопия.

Основные преимущества компьютерной томографии (КТ) – возможность визуализации как рентгенположительных, так и рентгенотрицательных конкрементов, определение их локализации, точного размера и плотности. В свою очередь КТ с контрастным усилением обладает высокой чувствительностью в диагностике и стадировании опухолей почки и верхних мочевыводящих путей. Высокая информативность КТ для определения большинства причин макрогематурии делает данный метод «золотым стандартом» у пациентов с макрогематурией. Вместе с тем с учетом недостаточно высокой чувствительности метода при выявлении опухолей мочевого пузыря КТ должна всегда сочетаться с цистоскопией. В связи с тем, что нативная КТ обладает высокой чувствительностью при обнаружении камней в мочевыводящих путях, в ходе обследования пациентов с макрогематурией представляется целесообразным начинать с нативной КТ. КТ с контрастным усилением следует выполнять лишь в том случае, если нативная КТ не выявила признаков наличия камней в мочевыводящих путях. Цистоскопия также считается «золотым стандартом» диагностики и рекомендована всем пациентам

в возрасте старше 35 лет с макрогематурией или с факторами риска выявления уротелиального рака. Преимущества этого метода – высокая информативность в обнаружении опухолей и воспалительных заболеваний мочевого пузыря, а также опухолей, стриктур и воспалительных заболеваний уретры. Чувствительность метода при диагностике опухолей мочевого пузыря составляет около 80%, а главный недостаток – низкая чувствительность выявления карциномы *in situ* (Cis). По этой причине ряд авторов рекомендуют пациентам с персистирующей гематурией и отрицательными результатами цистоскопии проводить цитологическое исследование, что позволяет повысить выявляемость Cis и выполнять фотодинамическую диагностику (PDD).

Основное преимущество уретероскопии – возможность визуализации мочеточников и чашечно-лоханочной системы (ЧЛС), выявления опухоли или конкрементов в верхних мочевыводящих путях при необходимости выполнения биопсии и абляции опухолей, экстракции конкремента и забора лоханочной мочи для цитологического исследования. К основным недостаткам можно отнести дороговизну метода, необходимость выполнения общей анестезии и относительно высокую частоту осложнений. По данным S. Colan и соавторов, 6% пациентов отмечают эпизод почечной колики и 3% – эпизод острого пиелонефрита после диагностической уретероскопии.

«При этом стоит знать, что одна найденная причина гематурии не исключает другую, а наиболее опасная причина гематурии – злокачественные новообразования!» – предупредил коллег профессор.

Алгоритм обследования

По мнению эксперта, все пациенты с макро- и микрогематурией должны начинать обследование у уролога, который при наличии показаний может направить их к нефрологу. Для женщин обязателен контроль гинеколога.

Если у пациента положительный анализ мочи при использовании тест-системы, а последующий микроскопический анализ эритроцитов не выявил, то ему необходимо провести микроскопию мочи трижды (каждые 4–6 недель). Если анализ трижды отрицательный, наблюдение прекращается с условием обращения пациента к врачу при появлении признаков гематурии. Если же результаты хотя бы одного из трех анализов подтверждают наличие гематурии, пациент должен быть обследован по вышеприведенному алгоритму. Если у пациента с микрогематурией есть подозрение или выявлена гинекологическая или доброкачественная урологическая патология, то необходимо повторить ОАМ через 4–6 недель после лечения (особенно это касается инфекции мочевыводящих путей). Однако есть заболевания (генитальный пролапс, камни почек без обструкции мочевыводящих путей, ДГПЖ), которые иногда не требуют оперативных вмешательств. В таких случаях необходимо принимать коллегиальное решение, ориентируясь на факторы риска, имеющиеся у данного пациента.

Взгляд с позиции нефролога

Заведующий кафедрой нефрологии и гемодиализа Первого МГМУ им. И.М. Сеченова, вице-президент Научного общества нефрологов России (НОНР), главный нефролог РФ, профессор, д.м.н. **Евгений Михайлович Шилов** представил участникам форума взгляд на проблему гематурии с точки зрения нефролога.

По словам эксперта, хроническая болезнь почек (ХБП) становится чуть ли не основным заболеванием, от которого умирают жители развитых стран. Согласно прогнозам, ХБП в скором времени займет пятую позицию среди причин смерти, а в некоторых странах – вторую. На этом фоне усиливается «большая головная боль урологов и нефрологов» по поводу асимптомной изолированной гематурии, когда пациент долго ходит от одного специалиста к другому в поисках ее причины. А потому среди главных синдромов в нефрологии гематурия прочно занимает третье место сразу за хронической почечной недостаточностью/хронической болезнью почек (изолированный мочевой синдром: протеинурия, гематурия, протеинурия+гематурия), что подчеркивает значимость данного диагноза. Вместе с тем, в отличие от урологии, в нефрологии не существует международных или национальных клинических рекомендаций по гематурии.

Рассматривая гематурию как синдром, нефрологи при поступлении к ним больного с таким диагнозом пытаются прежде всего определить риск для его здоровья, в том числе используя специальные таблицы, применяемые в урологии. В соответствии с ними к болезням с низким риском относятся инфекции мочевыводящих путей (ИМП), болезнь тонких мембран, губчатая почка и т.д. К болезням со средним риском – хронический гломерулонефрит (ХГН), системная красная волчанка (СКВ), системные васкулиты и т.д. К болезням с высоким риском, которые нефрологи не должны пропустить, – опухоли мочевого пузыря, быстро прогрессирующий гломерулонефрит (БПГН), тромботические микроангиопатии (ТМА) и т.д. При диагностике специалисту важно не только ставить перед собой вопросы, где источник кровотечения и какова причина гематурии, но и учитывать прогностические факторы, главный из которых – возраст пациента.

Решение о необходимости создать совместные урологические и нефрологические рекомендации по выявлению гематурии и маршрутизации пациентов может стать большим вкладом в общую работу на благо пациентов

Причины гематурии

Причины гематурии обуславливаются болезнями почечной паренхимы, болезнями мочевыводящих путей, нарушениями системы коагуляции.

Болезни почечной паренхимы:

I. Гломерулярные болезни, которые по определению являются нефрологическими: первичные, системные, инфекционные, наследственные.

II. Сосудистые и тубулоинтерстициальные болезни (патологии заболевания, которые лечат и нефрологи, и урологи): аллергические, опухоли, наследственные, сосудистые, папиллярный некроз, инфекционные.

III. Травма.

Болезни мочевыводящих путей:

– почечная лоханка: карцинома, камни, гидронефрит, травма;

– мочеточник: камни, карцинома, периуретерит (илеоколит, аппендицит, абсцесс);

– мочевой пузырь: карцинома, цистит (острый бактериальный, хронический интерстициальный, циклофосфановый, аллергический), камни, сосудистые аномалии, травма;

– простата: аденома, карцинома, острый или хронический простатит;

– уретра: острый или хронический уретрит, карцинома, язвы, пролапс, сосудистые аномалии, травма;

– инфекции: острый бактериальный пиелонефрит.

Нарушения системы коагуляции:

– дефекты тромбоцитов: идиопатические или лекарственные, идиопатическая тромбоцитопеническая пурпура (ИТП), болезни костного мозга;

– дефицит коагуляционных факторов: гемофилия, лечение гепарином.

Инструменты дифференцировки

Вторую часть своего доклада профессор посвятил способам дифференцировки гематурии из почечной паренхимы от гематурии из мочевыводящих путей (лоханки, мочеточника, мочевого пузыря, уретры). Именно она позволяет определить маршрутизацию пациента, какой специалист будет его наблюдать после постановки диагноза – уролог или нефролог. Подсказать это могут эритроцитарные цилиндры, наличие которых со 100% точностью указывает на паренхиматозную болезнь. Чем выше показатели протеинурии, тем больше уверенность в том, что пациента должен лечить нефролог. Другой инструмент – изучение формы (морфологии) эритроцитов с помощью фазоконтрастной (ФК) микроскопии осадка мочи с увеличением в 900 раз. При этом «неизмененные» эритроциты свидетельствуют о негломерулярном происхождении гематурии, а «измененные» – о гематурии гломерулярного и тубулоинтерстициального происхождения.

Дополнительные симптомы, которые позволяют определить локализацию гематурии:

– боль в надлобковой области – заболевания мочевого пузыря;

– боль в пояснице – заболевания почек;

– отхождение сгустков крови – опухоль почки, повреждение лоханки, мочеточника, мочевого пузыря.

В заключительной части своего выступления Е.М. Шилов описал клинический подход к больным с симптомной и асимптомной гематурией. Если есть фактор гематурии, но нет никаких клинических симптомов, то это изолированная гематурия. При наличии признаков гломерулярной болезни (нефротический синдром, большая протеинурия, системная болезнь, эритроцитарные цилиндры, дисморфные эритроциты, серологические данные) показана биопсия почки. При признаках ИМП (пиурия, бактериурия) показаны антибиотики, повторный анализ мочи. При признаках обструкции мочеточника (почечная колика) необходима мультиспиральная компьютерная томография (МСКТ). Признаки болезни простаты (замедленное начало мочеиспускания, слабая струя, большая простата) требуют УЗИ, определения уровня PSA, биопсии, чтобы не пропустить ЗНО. В свою очередь клинический подход к больным с изолированной гематурией предполагает начинать обследование с УЗИ почек. При выявлении патологических изменений требуется дальнейшее обследование.

Если же результаты УЗИ нормальные, у пациентов до 35 лет следует исключить метаболические причины гематурии, при их отсутствии – исключить семейную гематурию и провести биопсию почки. Пациентам старше 35 лет следует провести МСКТ. Если выявлены изменения, необходимо дальнейшее обследование. При отсутствии патологических изменений показаны цистоскопия и цитологическое исследование. Если и они не выявили патологических изменений, проводятся те же исследования, что и пациентам до 35 лет.

Завершая доклад, эксперт высказал мнение, что решение о необходимости создать совместные урологические и нефрологические рекомендации по выявлению гематурии и маршрутизации пациентов может стать большим вкладом в общую работу на благо пациентов.

Елена Яковлева

Нестандартные случаи из клинической практики

Прошедший в гибридном формате XIX конгресс «Мужское здоровье» собрал на своей площадке урологов, андрологов, онкоурологов и врачей других специальностей. В рамках научной программы можно было услышать выступления ведущих экспертов, принять участие в образовательных школах, разборах сложных клинических случаев, дискуссионных клубах. Одна из секций конгресса под названием «А у меня был случай…» вызвала особый интерес у практикующих врачей.

Каждое мнение важно

Секция прошла в непринужденной атмосфере живого профессионального общения. Каждому из ее участников позволялось комментировать выступления спикеров, задавать вопросы, обмениваться мнениями и предлагать свои подходы, рассматривая нестандартные случаи из клинической практики коллег. Именно такие случаи представили шесть ведущих российских специалистов в области урологии. Профессор кафедры урологии и андрологии ФФМ МГУ им. М.В. Ломоносова, ведущий научный сотрудник МНОЦ МГУ им М.В. Ломоносова, д.м.н. **Николай Иванович Сорокин** поделился своим неудачным опытом энуклеации, разъяснив, почему так происходит и как избежать подобной ситуации. По его словам, риск конверсии или незавершения операции после энуклеации – в среднем 2,5–3%. В 40% случаев это связано с крутым углом уретры и/или длинной уретрой; в 30% – с объемом простаты и длительностью операции; в 20% – с некотролируемым кровотечением; индексом массы тела пациента (более 31 кг/м^2), объемом простаты (более 125 мл).

Профессор кафедры урологии СЗГМУ им. И.И. Мечникова, заведующий отделением урологии ГБУЗ «Санкт-Петербургский клинический научно-практический центр специализированных видов медицинской помощи (онкологический)», д.м.н. **Андрей Иванович Новиков** рассказал о сложном случае трансуретральной резекции (ТУР) устья мочеточника при опухоли. По словам спикера, большие опухоли в области устья мочеточника могут быть описаны как опухоли мочевого пузыря и как опухоли, исходящие из самого мочеточника. Всегда считалось, что это показание для цистоктомии. Но на опыте лечения 260 человек получены интересные данные: у пациентов с коморбидным фоном хорошие результаты показывает трансуретральная резекция.

Заведующий урологическим отделением Александровской больницы (Санкт-Петербург), к.м.н. **Олег Олегович Бурлака** выступил с сообщением о двух нестандартных случаях хирургического лечения абсцесса предстательной железы, доказывающих, что «абсцесс абсцессу рознь».

Заведующий кафедрой урологии и андрологии ГНЦ ФМБЦ им. А.И. Бурназяна ФМБА РФ, заведующий отделением урологии ГКБ им. Д.Д. Плетнева ДЗМ, чл.-корр. РАН, заслуженный врач РФ, профессор, д.м.н. **Алексей Георгиевич Мартов** остановился на особенностях эндохирургии кист простаты (они чаще выявляются у молодых людей). У пациентов с такими кистами отмечаются гемоспермия, болезненная эякуляция, анэякуляция, бесплодие, симптомы нижних мочевыводящих путей. По мнению спикера, трансуретральная эндоскопическая марсупиализация кист простаты – эффективная и безопасная операция.

Сложный дивертикул и сложная опухоль в дивертикуле мочевого пузыря

Два сообщения в рамках секции «А у меня был случай…» были посвящены такому заболеванию, как дивертикул мочевого пузыря. Руководитель Центра урологии медицинского центра «Медассист» (Курск), к.м.н. **Александр Сергеевич Панферов** с помощью небольшого видеофильма предоставил коллегам возможность проследить за ходом операции у пациента с непростым дивертикулом мочевого пузыря. Больной – мужчина, 65 лет, с основным диагнозом «гиперплазия предстательной железы, дивертикул мочевого пузыря, камни мочевого пузыря, эпицистостома», а также имеющий целый ряд сопутствующих заболеваний, включая ожирение II ст. (ИМТ 39,5 кг/м^2). Согласно лабораторным данным, уровень ПСА (общий) крови пациента составлял 5,25 нг/мл. По результатам ТРУЗИ простаты, УЗИ мочевого пузыря выявлены следующие изменения: объем мочевого пузыря – 173 см^3, камень размером 20×15 мм, трабекулярность слизистой, дивертикул левой боковой стенки объемом 415 мл, объем остаточной мочи – 632 мл, остаточный объем дивертикула – 274 мл. Поскольку у больного был эпизод задержки мочи, ему выполнили троакарную эпицистостомию. Затем пациенту провели операцию, одновременно включающую лапароскопическую дивертикулэктомию, цистолитотомию, аденомэктомию.

В процессе просмотра видеофильма коллеги задавали А.С. Панферову вопросы: в частности, каковы показания к подобной операции, нельзя ли было выполнить ее в несколько этапов?

«Если бы мы рассматривали вопрос оставления дивертикула, конечно, мы бы начали с энуклеации аденомы предстательной железы объемом 163 мл. С этой целью и была установлена эпицистостома, чтобы посмотреть, будет ли сокращение у дивертикула. И оно не произошло. Как

подтвердили впоследствии патоморфологи, этот дивертикул имел практически все мышечные слои в мочевом пузыре, а значит, никогда бы не сократился. А кто будет наблюдать дивертикул 400 мл? Поэтому в поэтапной операции смысла не было», – дал пояснения спикер.

Подытоживая свое сообщение, А.С. Панферов подчеркнул, что выбор подобной методики оперативного вмешательства был обусловлен индивидуальным подходом к коморбидному пациенту.

Ведущий научный сотрудник НИИ урологии и репродуктивного здоровья человека Первого МГМУ им. И.М. Сеченова, к.м.н. **Алим Мухамедович Дымов** поделился опытом хирургического лечения непростой опухоли в дивертикуле мочевого пузыря.

Рак мочевого пузыря (РМП) занимает 7-е место по распространенности у мужчин и 10-е – у лиц обоих полов. Встречаемость РМП во всем мире составляет 9,5 и 2,4 случая на 100 тыс. мужчин и женщин соответственно. По данным Европейской ассоциации урологов (EAU), в мире насчитывается 2,7 млн человек, страдающих РМП. При этом в дивертикуле мочевого пузыря РМП встречается нечасто, всего в 1,3% случаев.

В 59–68% случаев в слизистой оболочке мочевого пузыря присутствует гиперпластическая мускулатура, имитирующая детрузор. С целью дифференцировки гиперпластической мышечной стенки в слизистой оболочке от детрузора оценивают экспрессию смутелина с помощью иммуногистохимического скрининга (ИГХ). В 77% случаев экспрессия смутелина в стенке дивертикула слабая или вовсе отсутствует.

У большинства пациентов с РПЖ – стадия T1–T4, при этом немышечно-инвазивная опухоль в дивертикуле встречается редко. Опции, имеющиеся в распоряжении хирурга при опухоли дивертикула мочевого пузыря: трансуретральная резекция (ТУР) стенки мочевого пузыря с опухолью с внутрипузырной терапией или без нее (стадия Ta); поверхностная резекция мочевого пузыря или дивертикулэктомия (стадия T1); цистэктомия (стадия T2 и более); мультимодальная терапия. При этом риск клинического занижения стадии у больных с Ta и T1 составляет 55%.

А.М. Дымов привел клинические примеры хирургического лечения сложной опухоли в дивертикуле мочевого пузыря. Первый пациент – мужчина, 54 года, с макрогематурией и многолетним стажем курения был не настроен на радикальное лечение. Проведенная компьютерная томография показала наличие у него одной опухоли в области устья, другой – по передней стенке мочевого пузыря и дивертикул, выполненный опухолью. В таком случае показана en-bloc резекция. Опухоль в дивертикуле у этого пациента удалили с помощью лазерных технологий.

Второе наблюдение, когда пациенту была проведена аналогичная операция: мужчина, 77 лет, с диагнозом «РМП cT1NOVxG1, опухоли дивертикулов мочевого пузыря» с клиническими проявлениями в виде макрогематурии. Соматический статус больного крайне отягощен кардиологическим фоном, при котором противопоказан эндотрахиальный наркоз (ЭТН), данное пособие под спинномозговой анестезией (СМА), вероятно, было единственно возможным.

В качестве заключения спикер сделал вывод, что лазерная en-bloc резекция стенки дивертикула мочевого пузыря с опухолью является возможным вариантом оперативного лечения пациентов, которые отказываются от радикальной хирургической операции, или тем, кому ее нельзя выполнить из-за противопоказаний.

Елена Яковлева

«Клапанный» мочевой пузырь как фактор, влияющий на функцию почечного трансплантата

Форум РОУ «Научные аспекты урологической практики» для врачей Центрального федерального округа открылся секцией «Делимся опытом». Доклад «Нейрогенный «клапанный» мочевой пузырь как фактор, ухудшающий функцию почечного трансплантата», подготовленный совместно с трансплантологами, представил в рамках секции детский уролог-андролог отделения уроандрологии Российской детской клинической больницы, член ESPU, SPU, РОУ, AUA, д.м.н. **Герман Владимирович Козырев**.

Методы лечения

Самым серьезным осложнением, которое может грозить пациентам с «клапанным» мочевым пузырем, является хроническая болезнь почек (ХБП). А начинается все с инфравизикальной обструкции, приводящей к пузырной гипертензии, которая, в свою очередь, обуславливает формирование пузырно-мочеточникового рефлюкса (ПМР), уретерогидронефроза, пиелонефрита и, наконец, ХБП.

По данным литературы, у пациентов с клапаном задней уретры формируются следующие осложнения:

– ХБП – в 15–26% наблюдений;

– ПМР – в 30–70% наблюдений;

– уретерогидронефроз – в 10–20% наблюдений;

– пиелонефрит, уросепсис – в 5–46% наблюдений.

При этом у 15,3% пациентов с клапанами задней уретры развивается терминальная почечная недостаточность, требующая трансплантации почки.

Эксперт подробно рассмотрел алгоритм лечения пациентов с клапанами задней уретры, включающий прежде всего устранение клапана, которое докладчик назвал стандартной манипуляцией, проводимой в каждом лечебном учреждении. После этого пацинетам с нарушением эвакуаторной функции мочевого пузыря по показаниям проводится длительное отведение мочи (уретерокутеостомия, везикостомия, цистостомия, уретральный катетер, нефростомия). Пациентам, у которых формируется такое состояние, как гиперактивный мочевой пузырь (ГМП), проводится антихолинергическая терапия. Трансуретральная инцизия клапана задней уретры применяется чаще всего у детей раннего возраста сразу после установления диагноза. Согласно классификации Young H.H. (1919 г.), клапаны задней уретры бывают трех типов. Самые распространенные клапаны I типа исходят из гребня семенного бугорка, проходят в дистальном направлении, огибая с обеих сторон семенной бугорок, и сливаются перед мембранозным отделом уретрального канала. Клапаны II типа – фактически один из вариантов клапанов I типа. Клапаны III типа представляют собой кольцевидные складки по периметру стенок уретры, которые нарушают отток мочи из мочевого пузыря. В ходе выступления эксперт продемонстрировал видео электроинцизии клапана задней уретры I типа, а также электроинцизии клапана задней уретры III типа, которые являются «золотым стандартом» лечения пациентов с данным заболеванием.

Методы отведения мочи

После устранения клапана встает вопрос о необходимости отведения мочи. Эксперт рассказал о бездренажных методах отведения мочи при лечении детей с клапанами задней уретры. Отведение мочи показано в 10–20% наблюдений у тяжелых больных первого года жизни (страдающих уретерогидронефрозом, рецидивирующим пиелонефритом). Поскольку отведение мочи в таких случаях продолжается в течение 1,5–2 лет, дренажные методы (катетеризация мочевого пузыря, нефростомия) применять нельзя ввиду возможных осложнений, таких как уролитиаз, выпадение дренажей, инфекция (инородное тело). У пациентов первого года жизни используется бездренажное отведение мочи (уретерокутанеостомия, везикостомия), которые позволяют обеспечить санацию мочи, снижение азотемии, уменьшение уретеропиелоэктазии.

Однако и бездренажные методы отведения мочи имеют свои недостатки, которые могут привести к дополнительной операции. Для уретерокутанеостомии это чаще всего стеноз стомы (8–16%). При везикостомии возможно формирование пролапса слизистой мочевого пузыря (6–15%), стеноза стомы (15–22%), микроцистиса. Для преодоления вышеперечисленных недостатков бездренажных методов отведения мочи специалисты применяют усовершенствованную уретерокутанеостомию с использованием так называемой лоскутной техники.

В свою очередь к недостаткам везикостомии относятся возможные стеноз стомы, пролапс слизистой мочевого пузыря, снижение емкости мочевого пузыря. Чтобы их избежать, специалистами была разработана техника везикостомии, при проведении которой исключен риск ишемии лоскутов, сохраняется емкость мочевого пузыря, отсутствует контакт слизистой мочевого пузыря с внешней средой. Усовершенствованная везикостомия позволяет избежать стеноза стомы мочевого пузыря, что обеспечивает оптимальное давление в мочевом пузыре.

> ***Самым серьезным осложнением, которое может грозить пациентам с «клапанным» мочевым пузырем, является хроническая болезнь почек***

В качестве иллюстрации эксперт привел клинические примеры лечения пациентов с клапанами задней уретры и рефлюксирующим уретерогидронефрозом с использованием уретерокутанеостомии и везикостомии.

Обязательные урологические исследования

Клапаны задней уретры (КЗУ) у мальчиков – частая причина дисфункции мочевого пузыря. Вместе с тем после устранения КЗУ в период новорожденности у 44% детей в возрасте 5–6 лет формируется ГМП, что вызывает ухудшение уродинамики мочевыводящих путей, снижение функции почек, прогрессирование уретеропиелоэктазии, ХБП. У других пациентов эти же изменения могут формироваться в подростковом возрасте, требуя помимо наблюдения коррекции дисфункции мочевого пузыря.

В подтверждение своих слов докладчик сослался на клинические примеры. В первом случае речь шла о пациенте 9 лет с клапаном задней уретры, у которого, несмотря на целый ряд проведенных операций, развилась терминальная почечная недостаточность, обусловившая аллотрансплантацию почки. Через какое-то время, после отторжения трансплантата, пациенту была проведена повторная трансплантация почки, после чего он вновь попал в стационар с недержанием мочи (ургентным). По результатам цистограммы выявился рецидив клапана задней уретры, который был не до конца иссечен в раннем возрасте. По результатам урофлуометрии максимальная скорость потока мочи при мочеиспускании составляла 11 мл/с. После электроинцизии клапана задней уретры скорость мочеиспускания увеличилась до 25 мл/с, устранено недержание мочи. Дополнительно благодаря проведенной в связи с ГМП холинолитической терапии отмечено снижение уровня креатинина. Кроме того, пациент избавился от рецидивирующего пиелонефрита, которым он страдал до поступления в клинику.

У другого пациента (28 лет), перенесшего ряд операций по поводу клапана задней уретры, после трансплантации почки отсутствовало самостоятельное мочеиспускание. В ходе электроэксцизии выяснилось, что клапан задней уретры у него не был устранен ранее. После установки цистостомы улучшилась функция трансплантата, восстановилась функция мочеиспускания.

По словам эксперта, в отделении уроандрологии Российской детской клинической больницы за последний год получили лечение семь пациентов с «клапанным» мочевым пузырем. Лечение привело к избавлению от недержания мочи, ремиссии пиелонефрита, улучшению функции трансплантата, отсутствию остаточной мочи, снижению гиперактивности, увеличению емкости мочевого пузыря.

Завершая свое выступление, докладчик перечислил урологические исследования, обязательные перед трансплантацией почки:

– УЗИ мочевого пузыря до и после мочеиспускания с определением остаточной мочи;

– микционная цистоуретрография;

– уродинамическое исследование для оценки фунции мочевого пузыря.

Как подчеркнул Г.В. Козырев, выполнение этих рекомендаций позволит избежать осложнений у пациентов с нейрогенным «клапанным» мочевым пузырем.

Елена Яковлева

Мужское здоровье и военная медицина

Научная программа XIX конгресса с международным участием «Мужское здоровье» традиционно охватывала широкий спектр вопросов урологии, андрологии, онкоурологии и смежных специальностей. Вместе с тем форум уделил повышенное внимание остроактуальным темам, связанным с геополитической ситуацией в мире. Так, в рамках конгресса состоялось заседание «Мужское здоровье и военная медицина: реалии сегодняшнего дня».

Урологическая помощь в вооруженном конфликте

Начальник кафедры урологии Военно-медицинской академии им. С.М. Кирова, главный уролог МО РФ, полковник медицинской службы, профессор, д.м.н. **Владимир Владимирович Протощак** выступил с докладом о роли военной урологии в сохранении мужского здоровья. Эксперт отметил, что основным критерием эффективности оказания медицинской помощи в вооруженных конфликтах является число возвращенных в строй раненых. И если 100 лет назад оно составляло около 30%, то в настоящее время возросло в три раза благодаря фундаментальным научным исследованиям и достижениям современной медицины.

Сокращение этапности при оказании медицинской помощи в современном вооруженном конфликте привело к значительному снижению осложнений. Улучшение произошло за счет авиамедицинской эвакуации (в том числе авиамедицинских модулей), увеличения пропускной способности, приближения этапа специализированной (высокотехнологичной) медицинской помощи к зоне военного конфликта. В соответствии с современными стандартами, догоспитальная помощь раненому (уровень 1) должна оказываться в первые 30 мин., квалифицированная (сокращенная специализированная) помощь (уровень 2) – в течение одного-двух часов, специализированная помощь по неотложным и срочным показания – в течение одних суток, специализированная высокотехнологичная помощь – в течение двух-трех суток.

Такой специалист, как уролог, обязательно присутствует в бригаде специализированной медицинской помощи (БСМП), которая имеет в своем распоряжении урологическую укладку со всем необходимым для неотложной урологической помощи раненым и мирному населению, находящемуся в очаге вооруженного конфликта.

Немаловажным фактором повышения показателей эффективности военной медицины является подготовка врачей, призванных оказывать медицинскую помощь раненым при травме почек, мочевыводящих путей и половых органов. Хотя повреждения мочеполовой системы (МПС) в ходе вооруженных конфликтов не самые распространенные, в подавляющем большинстве они являются сочетанными и комбинированными, что обусловливает тяжесть состояния поступающих раненых. Кроме того, аутопсийные исследования погибших на поле боя показывают, что 25–30% из них имели повреждения почек, мочевого пузыря, наружных половых органов.

Отечественная статистика свидетельствует, что частота повреждения почек, мочеточника в ходе вооруженных конфликтов увеличилась, в то время как мочевого пузыря и мочеиспускательного канала несколько уменьшилась, а наружных половых органов осталась неизменной.

Для классификации травмы почки по шкале AAST (Американской ассоциации хирургии травмы) компьютерная томография (КТ) является «золотым стандартом» диагностики, тогда как внутривенная урография в более чем 50% случаев дает ложноотрицательные результаты. Если в условиях мирного времени IV, V grade (по шкале AAST) предполагают КТ чрез 48 часов и тщательное наблюдение, то военная травма – ревизию почки в случае сомнений. Абсолютные показания к ревизии почки: нестабильная гемодинамика, пульсирующая почечная гематома, признаки отрыва почечной ножки и лоханочно-мочеточникового сегмента. Относительные показания: затек мочи при КТ с контрастом, сочетанные повреждения органов (толстая кишка, поджелудочная железа), тромбоз почечных артерий. Факторы риска: высокая степень поражения почек (IV, V grade), высокая степень тяжести травмы, нестабильная гемодинамика.

Эксперт перечислил новшества в оказании урологической помощи в ходе СВО, в числе которых:

– широкое применение КТ (этап квалифицированной помощи, больницы ДНР, ЛНР);

– авиамедицинская эвакуация (в течение одних-двух суток);

– консервативное лечение почек (до IV grade);

– селективная эмболизация почечных артерий;

– вакуумная терапия мочевых затеков при обширных повреждениях мочевого пузыря, мочеточников, уретры;

– применение современных гемостатических средств;

– использование новых антимикробных препаратов;

– оказание медицинской, в том числе медико-психологической, реабилитации.

Отдельно стоит упомянуть средства индивидуальной защиты паха, используемые военнослужащими на поле боя.

В числе последних инноваций, применяемых при оказании урологической помощи в зоне СВО, эксперт выделил малоинвазивное лечение повреждения мочеточников; эндоскопическое удаление инородных тел и осколков, лечение осложнений травм; эндоскопическую катетеризацию мочевого пузыря.

Максимальное сохранение здоровых тканей

Начальник урологического центра ФГБУ «3ЦВКГ им. А.А. Вишневского» МО РФ, заместитель главного уролога МО РФ, заслуженный врач РФ, д.м.н. **Александр Геннадьевич Кочетов** представил доклад «Повреждения полового члена и уретры. Последствия, тактика и результаты лечения».

В ходе военных конфликтов травма МПС составляет в среднем от 2,7 до 4,2%, а травма уретры – от 0,07 до 1% в общем числе ранений. В свою очередь среди ранений МПС на травму уретры приходится от 8 до 31%. Причем, как правило, это раненые с сочетанными повреждениями костей таза, конечностей и органов брюшной полости. Согласно статистике СВО, в общем числе травм МПС повреждения почки составляют 29,1%, мочеточника – 10,1%, мочевого пузыря – 27,8%, уретры – 12,7%, наружных половых органов – 20,3%. Безусловно, встречаются и сочетанные повреждения мочевого пузыря и мочеточника, уретры и полового члена.

Алгоритм действий при повреждении задней уретры предполагает выполнение цистостомии, которая является общепринятой практикой в неотложных ситуациях. Ранняя эндоскопическая коррекция может быть выполнена, когда стабильный пациент находится на операционном столе для проведения другой операции, или как самостоятельная процедура при отсутствии сопутствующих повреждений. При современных процедурах ранней эндоскопической коррекции частота образования стриктур снижается до 44–49% по сравнению с частотой стриктур 89–94% при надлобковом отведении. При повреждении передней уретры цистостомия является общепринятой практикой в неотложных ситуациях. Успех эндоскопической коррекции закрытых повреждений передней уретры составляет около 60%.

Повреждение полового члена (ПЧ) – состояние, которое часто встречается одновременно с ранениями уретры. Повреждения ПЧ подразделяются по локализации (уздечка крайней плоти, крайняя плоть, головка ПЧ, тело ПЧ, корень ПЧ) и по виду повреждения (открытые и закрытые).

«Основные принципы, которые нужно соблюдать при ранениях полового члена, – это бережная и тщательная обработка, удаление инородных тел, максимальное сохранение здоровых тканей», – подчеркнул эксперт, сопроводив свой рассказ описанием клинических наблюдений.

Опыт оказания медицинской помощи пострадавшим с ранениями МПС определяет необходимость совершенствования диагностических и лечебных мероприятий на этапах эвакуации и требует проведения ранней специализированной урологической помощи. У пострадавших преобладают

сочетанные повреждения, чаще всего с повреждением органов брюшной полости, что обусловливает тяжесть их состояния. Огнестрельные повреждения уретры связаны с многочисленными осложнениями и высокой летальностью. Для снижения риска грозных осложнений при травмах МПС необходимы ранняя полноценная диагностика и своевременная помощь в специализированных урологических центрах.

Ранения наружных половых органов и репродуктивная функция

Заведующий урологическим отделением ФГКУ «1602 ВКГ» МО РФ, главный уролог ЮВО, к.м.н. **Сергей Анатольевич Тимченко** рассказал об опыте оказания специализированной медицинской помощи при ранениях наружных половых органов.

В связи с характером и масштабами боевых действий число огнестрельных ранений МПС в войнах XX в. постоянно возрастало. Если говорить об СВО, то в ее ходе широко применяется артиллерия крупных калибров, реактивные системы залпового огня, а также беспилотная техника большой дальности и продолжительности полетов, что влияет на характер ранений и снижает эффективность средств индивидуальной защиты паха.

Касаясь общей характеристики потока раненых, поступающих в урологическое отделение госпиталя ЮВО, эксперт отметил преобладание осколочных и пулевых повреждений. По степени тяжести около 60% травм составили повреждения II–IV типа, 38% – V типа. Во всех случаях это были сочетанные повреждения, при этом тяжесть состояния пациентов определялась не ранением органов мошонки, а сопутствующим повреждением.

Основной метод диагностики – ультразвуковое исследование (УЗИ). Магнитно-резонансная томография (МРТ) в данном случае противопоказана из-за большого количества металлических осколков. Рентгенологические методы диагностики применяются достаточно редко, в большинстве случаев для оценки повреждений органов малого таза.

Показаниями для хирургического лечения являются разрывы кожного покрова мошонки, обширное гематоцеле, разрыв яичка. При ранении ПЧ урологи чаще имеют дело с повреждением кожного покрова, реже – кавернозных тел. Наиболее сложные – сочетанные и комбинированные повреждения.

«Принципы хирургического лечения: бережное и экономное иссечение, максимальное сохранение тканей, ушивание ран, циркумцизио. При этом даже мелкие инородные тела надо удалять», – выразил убеждение эксперт.

Резюмируя выступление, эксперт выделил ключевые моменты обобщенного опыта. Прежде всего это изменения в структуре огнестрельных ранений органов МПС за счет увеличения количества ранений наружных половых органов. В подавляющем большинстве ранения являются сочетанными, при этом тяжесть состояния, как правило, обусловлена сопутствующими повреждениями. В этой связи требуется более качественная подготовка хирургов по вопросам диагностики и лечения огнестрельных ранений наружных половых органов. Что касается перспектив, необходимо решение вопроса об организации медицинской помощи ветеранам (заместительная гормональная терапия) и сохранении репродуктивной функции военнослужащих путем создания банка спермы.

Пластика уретры при минно-взрывной травме

Врач-уролог ФГБУ ГНЦ ФМБЦ им. А.И. Бурназяна ФМБА России, председатель совета Ассоциации молодых урологов (АМУР) **Али Тельман оглы Мустафаев** проанализировал особенности пластики уретры у пациентов с минно-взрывной травмой.

Минно-взрывная травма – огнестрельная комплексная множественная травма, возникающая в результате влияния поражающих факторов взрыва инженерных, минных боеприпасов и сопровождающаяся глубокими и обширными разрушениями тканей и контузией. По форме повреждения минно-взрывные травмы подразделяют на минно-взрывные ранения и минно-взрывные повреждения.

Воздействие основных поражающих факторов (взрывной волны и поражающих элементов) приводит к первичным, вторичным, третичным и четвертичным степеням поражения. Травмы уретры в большей степени относят ко вторичной степени поражения (множественные повреждения всех органов и тканей). Чаще всего переломы костей таза сопровождаются повреждениями уретры – разрывами.

Руководство МО РФ по военно-полевой хирургии гласит, что при оказании первой помощи накладывать первичный шов на уретру при минно-взрывных травмах запрещено. Восстановление уретры целесообразно проводить после ликвидации воспалительных явлений.

Одним из относительно малоинвазивных способов восстановления уретры является туннелизация уретры по Альбаррану–Вишневскому. Согласно руководству МО по военно-полевой хирургии, с помощью этого метода в половине случаев можно добиться неосложненного заживления уретры и восстановления мочеиспускания.

Для пациентов с минно-взрывными травмами уретры характерны обширные повреждения, а также выраженный рубцовый процесс непосредственно в зоне сепарации, приводящий к нарушениям кровоснабжения данной зоны. И если проводить классическую пластику с использованием слизистой щеки, есть вероятность, что в зоне с нарушенным кровоснабжением операция будет неэффективной. Поэтому российские хирурги стали использовать другой лоскут. В центре урологии и андрологии ФГБУ ГНЦ ФМБЦ им. А.И. Бурназяна впервые в мире было произведено формирование неофаллоса с предварительной префабрикацией слизистой ротовой полости, которое привело к успеху при хирургическом лечении пациента с травматической ампутацией полового члена.

Опыт оказания медицинской помощи пострадавшим с ранениями МПС определяет необходимость совершенствования диагностических и лечебных мероприятий на этапах эвакуации и требует проведения ранней специализированной урологической помощи.

Таким образом, в связи с проведением СВО возрастает потребность в пластике уретры после минно-взрывных травм, которая должна проводиться двухэтапно. При этом префабрицированная слизистая ротовой полости на сосудистой ножке является наиболее оправданным лоскутом при уретропластике после минно-взрывных травм уретры.

Пластическая хирургия при тяжелой урогенитальной травме

Главный научный сотрудник МНОЦ МГУ, профессор, д.м.н. **Рубен Татевосович Адамян** остановился на методиках пластической хирургии при тяжелой урогенитальной травме.

Тяжелые урогенитальные травмы подразделяются на три группы в зависимости от угрозы жизни пациента. Низкая степень присуща локальным травмам мягких тканей. О высокой степени свидетельствуют большая площадь поражения, повреждения костей и органов. Об очень высокой – большая площадь поражения, повреждения костей, органов, сочетанная травма.

Как правило, к урогенитальным травмам, представляющим низкую степень угрозы жизни, относится частичная или тотальная утрата полового члена. По словам эксперта, он и его коллеги имеют большой опыт проведения урогенитальной реконструкции в подобных случаях (более 500 пациентов), некоторые из которых он привел.

«Торакодорсальный лоскут для фаллопластики является сегодня наилучшим материалом, потому что он позволяет выполнить первичную двигательную реиннервацию мышечной основы лоскута. В результате пациент может напрягать неофаллос без использования фаллопротезов. Несмотря на сложность реконструкции, такая фаллопластика очень эффективна, и 70% перенесших ее пациентов реиннервируются и живут половой жизнью», – высказал убеждение Р.Т. Адамян.

При тяжелых урогенитальных травмах высокой степени угрозы для жизни хирургическое лечение осуществляется в два этапа. Первый представляет собой фаллопластику с помощью торакодорсального лоскута, второй – уретропластику лучевым лоскутом.

Пациенты с урогенитальными травмами очень высокой степени угрозы жизни, помимо местного повреждения, имеют еще и сочетанные повреждения. Лечение столь сложных пациентов требует нестандартных подходов и зачастую проходит на стыке трех специальностей с участием пластического хирурга.

Чтобы сделать помощь таким пациентам более эффективной, в последние годы на стыке протезирования и хирургии развивается новое направление медицины – анапластология (создание интегрируемых искусственных протезов утраченных частей тела и хирургических способов их фиксации).

Подытожил работу секции профессор кафедры урологии Северо-Западного ГМУ им. И.И. Мечникова, заведующий урологическим отделением клиники им. Э.Э. Эйхвальда (СЗГМУ им. И.И. Мечникова), д.м.н. **Евгений Семенович Шпиленя**. В своем заключительном слове он констатировал, что урологические травмы в рамках вооруженных конфликтов составляют не более 2–5% от всех ранений. Видимо, поэтому и в последних руководствах МО по военно-полевой хирургии раздел по урологии отсутствует.

Опыт современной войны показывает, что раненых нужно как можно быстрее доставлять в пункты оказания профессиональной медицинской помощи, где созданы все необходимые условия. В такой ситуации возрастает роль правильной и четкой сортировки и транспортировки раненых.

«Главный вопрос: где должен быть уролог на войне? Точно не в окопе, а там, где есть хотя бы уретероскоп», – сделал вывод Е.С. Шпиленя, а также выразил убеждение, что урологов надо соответствующим образом готовить и расширять проведение научно-образовательные секций, посвященных проблематике военной травмы.

Елена Яковлева

К юбилею Пушкаря Дмитрия Юрьевича

19 июля 2023 г. исполнилось 60 лет главному урологу МЗ РФ, академику РАН, заслуженному врачу РФ, заслуженному деятелю науки РФ заведующему кафедрой урологии ФГБОУ ВО «Московский государственный медико-стоматологический университет им. А.И. Евдокимова» Минздрава РФ, профессору, д.м.н., Пушкарю Дмитрию Юрьевичу.

В 1986 г. Д.Ю. Пушкарь окончил с отличием лечебный факультет Московского медицинского стоматологического института. С 1987 по 1996 г. после окончания ординатуры по хирургии работал врачом-урологом на кафедре урологии МГМСУ на базе ГКБ № 50 (ныне ГКБ им. С.И. Спасокукоцкого) в должности старшего лаборанта, ассистента, доцента. В 1990 г. Д.Ю. Пушкарь успешно защитил диссертацию на соискание ученой степени кандидата медицинских наук на тему «Функциональное состояние нижних мочевых путей после радикальных операций на матке». В 1991 г. Д.Ю. Пушкарь стал одним из первых членов Американской ассоциации урологов из РФ и выступил с первым докладом на тему «Билатеральная травма мочеточников у женщин». С 1993 г. в течение пяти лет – стажер, а затем врач-консультант клиники урологии университета Пастера в Ницце (Франция). В 1995 г. Д.Ю. Пушкарь получил диплом Американской ассоциации урологов за представление уникальной хирургической техники. Данная методика явилась многолетней разработкой кафедры урологии МГМСУ, предусматривающей петлевую пластику недержания мочи у женщин с использованием собственной кожи. Вплоть до начала 2000-х гг. эта методика использовалась в разных странах мира под названием «русская петля». В 1996 г. защитил диссертацию на соискание ученой степени доктора медицинских наук на тему «Диагностика и лечение сложных и комбинированных форм недержания мочи». С 1996 по 2001 г. Д.Ю. Пушкарь – профессор кафедры урологии МГМСУ, а с 2001 г. по настоящее время – заведующий кафедрой урологии МГМСУ. 28 октября 2016 г. Дмитрий Юрьевич избран членом-корреспондентом РАН по отделению медицинских наук, с 15 ноября 2019 г. является академиком РАН.

Крупный ученый, снискавший уважение в отечественных и мировых медицинских сообществах, является автором более 600 научных работ, 50 монографий и руководств, 10 из которых в соавторстве с ведущими зарубежными урологами опубликованы за рубежом. Под руководством Д.Ю. Пушкаря защищено более 40 кандидатских и докторских диссертаций. Одним из приоритетных направлений практической деятельности Д.Ю. Пушкаря является онкоурология, а именно оперативное лечение рака предстательной железы. В 1995 г. в ГКБ № 50 (вся профессиональная деятельность связана с ГКБ им. С.И. Спасокукоцкого) во главе с Д.Ю. Пушкарем начата программа ранней диагностики рака предстательной железы, а затем освоена и широко внедрена радикальная позадилонная простатэктомия как метод хирургического лечения.

Д.Ю. Пушкарь является одним из первых, кто внедрил использование роботической системы Da Vinci в системе здравоохранения РФ, в 2008 г. выполнил первую в России робот-ассистированную простатэктомию. В 2014 г. совестно с ведущими инженерами РФ началась работа по созданию российского роботического комплекса, которая завершилась в 2017 г. Д.Ю. Пушкарем создана и разработана московская роботическая программа, которая входит в число лидирующих программ мира.

Еще одним важным направлением практической деятельности Д.Ю. Пушкаря является урогинекология. Разработанная им уникальная хирургическая методика, предусматривающая петлевую пластику недержания мочи у женщин с использованием собственной кожи, вплоть до начала 2000-х гг. использовалась в разных странах мира. В клинике урологии ГКБ им. С.И. Спасокукоцкого, руководимой Д.Ю. Пушкарем, накоплен уникальный опыт коррекции пролапса тазовых органов у женщин, а также лечения урогенитальных свищей различной этиологии.

Трудовая деятельность Дмитрия Юрьевича неоднократно отмечена государственными премиями и наградами: в 2005 г. присвоено звание заслуженного врача РФ; в 2006 г. награжден премией лучшим врачам России «Призвание»; в 2010 г. награжден международной премией «Профессия – Жизнь» в номинации «За личный вклад в развитие современной урологии»; в 2013 г. награжден премией Правительства РФ в области образования; в 2014 г. присвоено звание заслуженного деятеля науки РФ; в 2019 г. награжден премией г. Москвы в области медицины за создание Московской программы роботической хирургии; в 2019 г. награжден Почетной грамотой Президента РФ за заслуги в научно-педагогической деятельности, подготовке высококвалифицированных специалистов и многолетнюю добросовестную работу; в 2021 г. награжден премией «Будем жить!» в номинации «Жемчужины профессии» за вклад в борьбу против рака и неоценимую помощь пациентам с онкологическими заболеваниями; в 2021 г. награжден орденом Пирогова за заслуги в области здравоохранения и многолетнюю добросовестную работу; в 2021 г. награжден знаком отличия «За заслуги перед Москвой» за заслуги в области здравоохранения, большой личный вклад в развитие науки и многолетнюю плодотворную деятельность на благо г. Москвы и москвичей; в 2023 г. награжден Государственной премией Президента РФ в области науки и технологий.

Коллектив кафедры урологии Московского государственного медико-стоматологического университета им. А.И. Евдокимова Минздрава РФ, сотрудники ГКБ им. С.И. Спасокукоцкого, а также организационно-методический отдел по урологии ГБУ «НИИОЗММ ДЗМ» сердечно поздравляют прекрасного врача и замечательного человека с юбилеем, желают дальнейших научных и профессиональных успехов, здоровья и процветания.

К поздравлениям глубокоуважаемого Дмитрия Юрьевича Пушкаря присоединяются с наилучшими пожеланиями редакционная коллегия газеты «Вестник РОУ» и президиум правления Российского общества урологов.

К юбилею Лорана Олега Борисовича

63 года на службе у медицины !

24 июля 2023 г. академик РАН, профессор, заведующий кафедрой урологии и хирургической андрологии Российской медицинской академии последипломного образования Олег Борисович Лоран отметил свой 80-летний юбилей.

Олега Борисовича Лорана считают одним из самых новаторских, преданных своему делу, демократичных и ориентированных на пациента лидеров российской урологии. В хирургии почек, реконструктивных операциях на верхних и нижних мочевыводящих путях ему до сих пор нет равных. Он революционизировал хирургию рака почки, простаты и мочевого пузыря в нашей стране. Его стараниями и под его руководством произошло изменение традиционных подходов в хирургии мочекишечных и пузырно-влагалищных свищей, уретры, мочеточника. Придя к своему первому месту работы в Салдинскую городскую больницу, он провел там интереснейшие, как он сам говорит, три года, где проявились его первые таланты хирурга и организатора. Там же он сделал первые шаги в реконструктивной урологии. Его привлекали наиболее сложные случаи в хирургии, он старался проводить все свободное время в операционной, не разделяя неотложную и плановую хирургию. Чувствуя необходимость дальнейшей учебы и развития, он по конкурсу был принят штатным ординатором урологической клиники Боткинской больницы, где работал врачом-ординатором в урогинекологическом отделении под руководством своего учителя профессора Дмитрия Вавильевича Кана. Работы А.П. Фрумкина, описывающие опыт Великой Отечественной войны, повлияли на дальнейшее формирование Олега Борисовича как реконструктивного хирурга. Позже Дмитрий Вавильевич настоял, чтобы он перешел на кафедру урологии Московского медицинского стоматологического института (сейчас – Московский государственный медико-стоматологический университет), где под его непосредственным руководством он прошел путь от ассистента до заведующего кафедрой. Несмотря на предельную загруженность и вовлечение в преподавательскую работу, Олег Борисович находил время для научных исследований и уже в 1973 г. блестяще защитил кандидатскую диссертацию, а в 1989 г. – докторскую, посвященную посттравматической деструкции мочеиспускательного канала у женщин. Обладая незаурядным талантом и тонко чувствуя людей, будучи заведующим кафедры урологии Московского медицинского стоматологического института, он вырастил блистательный коллектив, заложив предпосылки к формированию современного облика урологии Москвы. В октябре 2001 г. он снова вернулся в Боткинскую больницу, но уже в качестве заведующего кафедрой урологии Российской медицинской академии последипломного образования, где 30 лет тому назад сформировался как врач-уролог. Здесь, на базе лучшей городской клинической больницы Москвы, переживающей тогда вместе со всей страной трудные годы перестройки, ему пришлось провести серьезную реорганизационную работу. За эти непростые годы удалось реформировать всю урологическую службу под современные, быстро меняющиеся задачи, как всегда, сделав серьезный задел на будущее. Сегодня урологическая клиника одна из лучших в стране, динамично развивается и является образцовой.

Вклад Олега Борисовича в отечественную и мировую науку трудно переоценить. Под его руководством подготовлены 52 кандидата и 18 докторов наук. Опубликовано 650 печатных работ, из них 25 монографий, 27 учебно-методических пособий, получено 19 патентов. Олег Борисович является членом редакционных коллегий журналов «Урология» и «Анналы хирургии», заместителем главного редактора журнала «Онкоурология». О.Б. Лоран – действительный член Европейской и Международной ассоциаций урологов, заслуженный деятель науки РФ, дважды лауреат премии Правительства РФ. Удостоен дипломов Американской ассоциации урологов и Американского урологического фонда. Награжден орденом «Дружбы», орденом «Знак Почета». Говоря о заслугах и личных качествах Олега Борисовича, нельзя не отметить тот факт, что большинство действующих лидеров в урологии, включая даже тех, кто непосредственно не работал под его руководством, считают себя его учениками.

Коллектив академии и коллеги по кафедре выражают Олегу Борисовичу благодарность за многолетний самоотверженный труд и желают крепкого здоровья, благополучия, успехов в активной научно-практической и педагогической деятельности!

К поздравлениям глубокоуважаемого академика Олега Борисовича Лорана присоединяются редакционная коллегия газеты «Вестник РОУ», президиум правления Российского общества урологов, многочисленные коллеги и ученики с пожеланиями крепкого здоровья и благополучия.

К юбилею Перепановой Тамары Сергеевны

23 июля 2023 г. отметила свой юбилей Перепанова Тамара Сергеевна – доктор медицинских наук, профессор, руководитель группы инфекционно-воспалительных заболеваний и клинической фармакологии НИИ урологии и интервенционной радиологии им. Н.А. Лопаткина – филиал ФГБУ «НМИЦ радиологии» Минздрава России.

Т.С. Перепанова – известный ученый, высококвалифицированный специалист в области урологии и клинической фармакологии, внесший большой вклад в развитие различных разделов медицины от разработки ангиографических методов диагностики урологических заболеваний до методов лекарственной терапии урологических заболеваний. Область научно-практических интересов – исследование этиологии и патогенеза инфекционных урологических заболеваний, фармакотерапия урологических заболеваний, принципы антимикробной терапии мочевой инфекции, бактериофаготерапии, иммунотерапии мочевой инфекции.

Научный интерес она проявила еще в студенческом кружке, далее в ординатуре и аспирантуре на кафедре урологии и оперативной нефрологии 2 МОЛГМИ им. Н.И. Пирогова. После успешной защиты кандидатской диссертации на тему «Венокаваренография урологических заболеваний» Тамара Сергеевна Перепанова была принята во вновь созданный научно-исследовательский институт урологии. Поиск научной темы для докторской диссертации привел ее к изучению инфекционно-воспалительных урологических заболеваний, а также осложнений новых методов лечения – дистанционной и перкутанной литотрипсии, эндоскопических методов лечения, внутрибольничной инфекции мочевых путей, итогом чего стала успешная защита докторской диссертации на тему «Комплексное лечение и профилактика госпитальной инфекции мочевых путей».

В 1998 г., в связи с созданием новой врачебной специальности «Клиническая фармакология» она после обучения приобрела вторую специальность. Тамара Сергеевна участвовала в клинических исследованиях новых лекарственных препаратов, антибиотиков, альфа-адреноблокаторов, бактериофагов, иммунных препаратов, результаты которых изменили клинические подходы к лечению некоторых урологических заболеваний.

В течение 30 лет была ученым секретарем диссертационного совета при НИИ урологии МЗ РФ, где успешно защищены 103 докторских и 248 кандидатских диссертаций. Под научным руководством Т.С. Перепановой выполнены и успешно защищены 6 кандидатских и 2 докторские диссертации. С 2012 г. ей присвоено ученое звание «профессор» по специальности «Урология». Тамара Сергеевна проводит активную педагогическую работу. Ею организована Школа по рациональной фармакотерапии урологических заболеваний, за последние 10 лет проведено 114 очных школ в разных городах нашей страны на региональных обществах урологов.

В течение 17 лет она проводит всероссийскую конференцию с международным участием «Рациональная фармакотерапия в урологии», а с 2016 г. она выбрана членом правления Европейской секции инфекций в урологии (ESIU) Европейской урологической ассоциации (EAU), где она проводит большую работу по международному научному сотрудничеству.

В настоящее время Тамара Сергеевна Перепанова – председатель Московского общества урологов; член президиума правления Российского общества урологов; член правления Европейского общества инфекций в урологии (ESIU) Европейской урологической ассоциации; председатель МОО «Рациональная фармакотерапия в урологии». Она является членом редколлегий журналов: «Урология» и «Экспериментальная и клиническая урология». Член диссертационного совета на базе ФГБУ «Национальный медицинский исследовательский центр радиологии» МЗ РФ.

К многочисленным поздравлениям присоединяются редакционная коллегия газеты «Вестник РОУ», президиум правления РОУ, многочисленные коллеги, ученики и друзья с пожеланиями творческих успехов, неиссякаемой энергии и здоровья.

Простамол® Уно

пальмы ползучей плодов экстракт

Патогенетическое действие[1]

1 КАПСУЛА в день[1]

2 ПОКАЗАНИЯ
- доброкачественная гиперплазия предстательной железы[1]
- хронический простатит[1*]

ДЛИТЕЛЬНОСТЬ ТЕРАПИИ НЕ ОГРАНИЧЕНА[1]

БЕРЛИН-ХЕМИ МЕНАРИНИ

* Для устранения дизурических симптомов при хроническом простатите.

1. Инструкция по медицинскому применению препарата Простамол® Уно от 31.03.2022.

Сокращенная информация по медицинскому применению препарата Простамол® Уно (МНН: пальмы ползучей плодов экстракт). **Показания к применению:** Доброкачественная гиперплазия предстательной железы (I и II стадии); устранение дизурических симптомов (расстройство мочеиспускания, ночная поллакиурия, болевой синдром и др.) при хроническом простатите. **Противопоказания:** Повышенная чувствительность к компонентам препарата, возраст до 18 лет. **Побочное действие:** Возможны аллергические реакции на компоненты препарата. В редких случаях – дискомфорт со стороны желудочно-кишечного тракта: тошнота, изжога (при приеме натощак). **Способ применения и дозы:** Препарат Простамол® Уно применяют по 1 капсуле (320 мг) 1 раз в сутки в одно и то же время, после еды, не разжевывая, запивая достаточным количеством жидкости. Длительность курса лечения не ограничена по времени. Рекомендуемая продолжительность курса терапии – не менее трех месяцев. **Условие отпуска из аптек:** без рецепта.

ПОДРОБНАЯ ИНФОРМАЦИЯ СОДЕРЖИТСЯ В ИНСТРУКЦИИ ПО МЕДИЦИНСКОМУ ПРИМЕНЕНИЮ ПРЕПАРАТА ПРОСТАМОЛ® УНО ОТ 31.03.2022.
Информация для специалистов здравоохранения. RU-PROS-13-2023-v01-print, утверждено 16.06.2023.

РЕКЛАМА

ООО «Берлин-Хеми/ А. Менарини»,
123112, Москва,
Пресненская наб., д. 10,
БЦ «Башня на Набережной», блок Б.
Тел.: (495) 785-01-00,
факс: (495) 785-01-01
http://www.berlin-chemie.ru